

# Acidente vascular cerebral transitório como forma de apresentação de mixoma auricular

## *Transient ischemic attack as presentation of atrial myxoma*

Romeu Pires, Cristiana Batouxas, Tiago Loza, Prudência Vaz

*Serviço de Medicina Interna. Unidade Local de Saúde do Nordeste- Hospital de Bragança. Portugal*

### Resumo

Os autores apresentam o caso clínico de um doente de 71 anos, sem factores de risco vascular, admitido com clínica de acidente vascular cerebral transitório (AIT), cuja investigação etiológica veio revelar uma causa rara para esta faixa etária: um mixoma auricular esquerdo.

**Palavras chave:** mixoma auricular, acidente vascular cerebral transitório.

### Abstract

The authors present a case of a patient of 71 years, without cardiovascular risk factors admitted by transient ischemic attack (TIA), whose diagnostic investigation led to the diagnosis of left atrial myxoma.

**Keywords:** atrial myxoma, transient ischemic attack.

### Introdução

Os mixomas auriculares representam a maior parte dos tumores cardíacos primários. Têm origem nas células mesenquimatosas subendocárdicas, ocorrendo mais frequentemente na aurícula esquerda. As apresentações clínicas são variáveis, dependendo da localização, tamanho e mobilidade do tumor, podendo condicionar obstrução ao enchimento ventricular, fenómenos cardio-embólicos ou distúrbios constitucionais<sup>1-5</sup>. Correspondem a menos de 1% das causas de acidente vascular cerebral (AVC) isquémico, fundamentalmente entre

doentes jovens e do sexo feminino. O tratamento é cirúrgico e o prognóstico a longo prazo pode ser excelente quando detectados de forma atempada<sup>1</sup>.

### Caso clínico

Homem de 71 anos, saudável, com antecedentes pessoais de paralisia facial periférica há 20 anos. Actividade física regular (70 a 100 quilómetros de bicicleta por semana desde há vários anos). Assintomático até ao dia da admissão quando recorre ao serviço de urgência (SU) após episódio de instalação súbita de diplopia binocular durante passeio de bicicleta. O episódio teve duração aproximada de

Figura 1. Cortes transversais em diástole e sístole. Massa sólida de 33x43x38 mm na aurícula esquerda, móvel aparentemente fixa no septo interauricular na proximidade do foramen oval, que apresentava captação tardia heterogénea de contraste

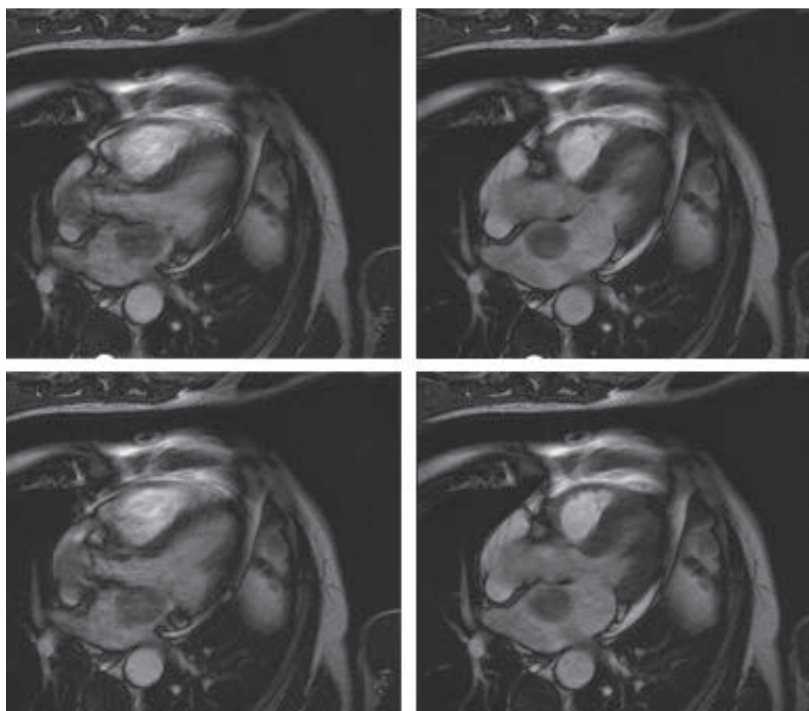
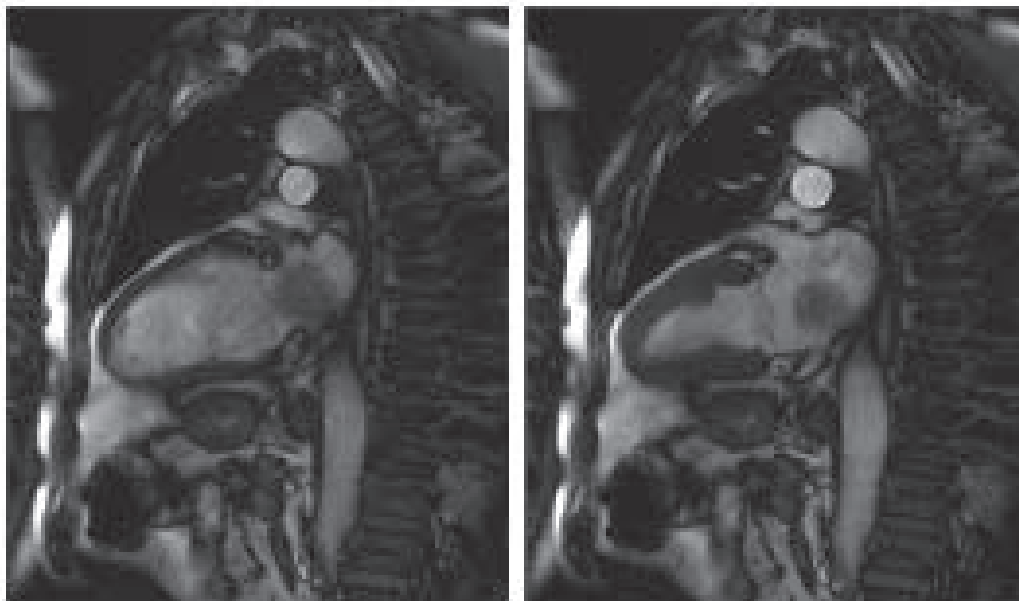


Figura 2. Cortes sagitais em diástole e sístole. Massa sólida de 33x43x38 mm na aurícula esquerda



30 minutos com melhoria progressiva e com remissão completa ao final de uma hora. O doente negava dor ocular associada, cefaleias, náuseas, alterações da força muscular ou sensitivas. Segundo descrição de testemunha do evento: o olho esquerdo apresentava limitação na adução, não tendo sido presenciadas outras alterações. Na admissão no SU, o doente encontra-se assintomático. Exame Objectivo com exame neurológico detalhado, sem alterações relevantes.

Dos exames complementares realizados no SU, o estudo analítico apresentava hemograma, contagem plaquetar, estudo da coagulação, ionograma e função tiroideia sem alterações. Teste de VDRL (Venereal Disease Research Laboratory) negativo; doseamentos de vitamina B12, ácido fólico, proteína C reactiva (PCR) normais com velocidade de sedimentação (VS) de 60 mm/h (0-30 mm/h). Electrocardiograma em ritmo sinusal, sem alterações da condução aurículo-ventricular ou do segmento ST. A tomografia axial computadorizada cerebral não revelou sinais de isquemia ou hemorragia recentes nem lesões ocupantes de espaço ou sinais de hidrocefalia. Realizou angiografia por tomografia computadorizada dos vasos do pescoço que não identificou lesões ectasiantes ou estenosantes dos eixos carotídeos ou das artérias vertebrais. O doente foi admitido por Acidente Isquémico Transitório (AIT), durante as primeiras 24hs manteve-se eléctrica e hemodinamicamente estável. Realizado ecocardiograma transtorácico que demonstrou uma aurícula esquerda ligeiramente dilatada apresentando no seu interior imagem híper-ecogénica, de estrutura homogénea e bordos regulares com dimensões de 44 x 43 mm, móvel, com pedículo aderente ao septo inter-auricular até ao nível do anel mitral. Para melhor caracterização da massa, realizou ressonância magnética cardíaca (Figura 1 e 2) que identificou uma massa sólida medindo cerca de 33x43x38 mm na aurícula esquerda, móvel aparentemente fixa no septo inter-auricular na proximidade do *foramen oval*, que apresentava captação tardia heterogénea de contraste compatível com a suspeita clínica de mixoma cardíaco.

Dada a indicação cirúrgica urgente, o doente foi submetido a coronariografia pré-operatória, que identificou doença coronária associada, com estenose crítica no segmento proximal da artéria descendente anterior (DA) e estenose crítica da ostial do ramo intermédio da coronária esquerda (RI).

Uma semana após a admissão, foi submetido a cirurgia cardiotorácica com excisão do mixoma e revascularização da DA e RI. No pós-operatório evoluiu favoravelmente, sem intercorrências clínicas. O resultado anátomo-patológico revelou aspectos morfológicos cito-arquiteturais de mixoma da aurícula.

## Discussão

A grande maioria dos mixomas cardíacos localiza-se na aurícula esquerda, o que torna a embolização sistémica particularmente frequente (30-40%). Na maioria dos casos, as artérias cerebrais e retinianas são as mais afectadas, podendo ocorrer fenómenos embólicos em qualquer outro território arterial.

Os sintomas constitucionais tais como a astenia, febre, rash eritematoso, artralgias, mialgias, perda ponderal e os achados laboratoriais como a anemia, a elevação das proteínas de fase aguda (PCR e VS) são observados em doentes com mixomas independentemente do tamanho e localização, sugerindo muitas vezes doenças infecciosas, imunológicas ou neoplásicas. Achados menos frequentes são a leucocitose, a trombocitopenia, a cianose, o baqueteamento digital e o fenómeno de Raynaud. Os sintomas sistémicos remitem após excisão tumoral<sup>5,6,8</sup>.

Ao exame físico, mais de metade dos doentes podem apresentar sopros sistólicos ou diastólicos, dependendo do tamanho, localização e mobilidade do mixoma, assim como da posição do doente. Os achados no electrocardiograma são inespecíficos, podendo relectir, por vezes, alterações hemodinâmicas causadas pelo tumor que resultam da sobrecarga auricular ou da hipertrofia ventricular. A radiografia de tórax pode revelar um alargamento da aurícula esquerda, sinais de hipertensão pulmonar e congestão. A ecocardiografia transtorácica é consi-

derada o meio de diagnóstico de eleição, permitindo determinar a localização, dimensões, forma, inserção e mobilidade do tumor. A ecocardiografia transesofágica permite complementar a caracterização tumoral inicial. A tomografia axial computadorizada, ressonância magnética e, por vezes, a angiografia coronária, podem complementar o estudo diagnóstico e contribuir para a planificação da estratégia terapêutica. O diagnóstico definitivo é realizado após excisão tumoral e avaliação anátomo-patológica, apoiada pela avaliação imuno-histoquímica<sup>5-8</sup>.

O tratamento de eleição dos mixomas cardíacos é a excisão cirúrgica, sendo geralmente curativa. Uma vez efectuado o diagnóstico presuntivo, a cirurgia deve ser efectuada prontamente, dada a possibilidade de complicações embólicas e de morte súbita. O prognóstico a curto e longo prazo é excelente, com uma taxa de mortalidade operatória reportada inferior a 5%. Após a remoção cirúrgica, é comum o aparecimento de arritmias supraventriculares e, em alguns doentes, distúrbios da condução aurículo-ventricular com necessidade de pacemaker definitivo. Os tumores primários esporádicos ocorrem em 1 a 3% dos casos, geralmente devido a ressecção inadequada. No mixoma esporádico o seguimento ecocardiográfico anual é recomendado nos primeiros 3-4 anos. A taxa de recorrência do mixoma familiar pode atingir os 25% sendo recomendado um seguimento anual indefinidamente assim como o rastreio dos familiares<sup>5,8,9</sup>.

No presente caso clínico, para além da idade e do género, o doente não apresentava outros factores de risco cardiovasculares identificáveis. Apresentava um perfil lipídico normal, não havendo história de cardiopatia prévia, hipertensão arterial ou diabetes mellitus. O doente não era obeso, nem sedentário, negando consumo de bebidas alcoólicas e tabaco. Na faixa etária do doente, um mecanismo aterotrombótico poderia explicar a clínica do doente, contudo a ausência de lesões

vascular carotídeas e vertebrais e o facto da sintomatologia do doente ter sido desencadeada durante actividade física também levantaram considerações perante a hipótese de um mecanismo cardioembólico, motivo que justificou a realização de ecocardiograma transtorácico para descarte de alterações cardíacas estruturais ou funcionais.

Apesar de se tratar de uma causa rara de AVC, principalmente para a faixa etária do doente, o rastreio cardíaco permitiu o diagnóstico de um mixoma auricular e posteriormente no decurso da estratificação pré-operatória a presença de doença coronária, desconhecida até à data. Apesar da doença coronária significativa o doente nunca teve sintomatologia do foro cardíaco e esta não condicionava alterações da contractilidade nem da função ventricular sendo um mecanismo menos provável para a formação de trombos intracardíacos. Por esse motivo, consideramos o mixoma auricular como fonte cardioembólica mais provável, sendo contudo dirigido o tratamento às duas entidades no sentido de evitar a recorrência de fenómenos embólicos e outros com repercussão clínica mais importante.

## Bibliografia

1. Kernan WN, Ovbiagele B, Black HR, Bravata DM, Chimowitz MI, Ezekowitz MD et al. Guidelines for the Prevention of Stroke in Patients With Stroke and Transient Ischemic Attack. *Stroke* 2014 Jul;45(7):2160-236.
2. Knepper L, Biller J, Adams H, Bruno A. Neurologic manifestations of atrial myxoma. A 12-year experience and review. *Stroke* 1988 Nov;19(11):1435-40.
3. Ekinci E, Donnan G. Neurological manifestations of cardiac myxoma: a review of the literature and report of cases. *Intern Med J.* 2004 May;34(5):243-9.
4. Reynen K. Frequency of primary tumors of the heart. *Am J Cardiol.* 1996;77:107.
5. Reynen K. Cardiac myxomas. *N Eng J Med* 1995; 333: 1610-7.
6. Dias RR, Fernandes F, Ramires FJ, Mady C, Albuquerque CP, Jatene FB. Mortality and embolic potential of cardiac tumors. *Arq Bras Cardiol.* 2014 Jul;103(1):13-8.
7. Salguero R, Ulate G. Tumor primario del corazón más común: Mixoma cardíaco. *Rev Med Costa Rica* 2012(604):481-7.
8. Pinede L, Duhaut P, Loire R. Clinical presentation of left atrial cardiac myxoma. A series of 112 consecutive cases. *Medicine (Baltimore).* 2001 May;80(3):159-72.
9. O'Rourke F, Dean N, Mouradian M, Akhtar N, Shuaib A. Atrial myxoma as a case of stroke: case report and discussion. *CAMJ* 2003; 169(10):1049-51.