

Sarcoidose ovárica e pulmonar – um diagnóstico a considerar

Pulmonary and ovarian sarcoidosis – a diagnosis to consider

Susana Barbosa, Paula Felgueiras, Diana Guerra, Alfredo Pinto

Serviço de Medicina 1, Hospital de Santa Luzia, Unidade Local de Saúde do Alto Minho

Resumo

A sarcoidose é uma doença granulomatosa sistémica de etiologia desconhecida. A tuberculose pode preceder, coexistir com a sarcoidose ou, menos frequentemente, trata-se de uma doença oportunista nos doentes com sarcoidose sob corticoterapia. Os autores apresentam o caso de uma doente de 60 anos que iniciou queixas de tosse seca, febre e sudorese noturna. Posteriormente aparecimento de massa pélvica, tendo sido colocada a hipótese de neoplasia do ovário e submetida a histerectomia e anexectomia bilateral. Exame histológico revelou estruturas granulomatosas circunscritas, constituídas por histiócitos, sem evidência de necrose caseosa. Exame cultural do líquido ascítico isolamento de *Mycobacterium tuberculosis*. TC de tórax revelou múltiplas adenomegalias mediastínicas e espessamento difuso do interstício, com um padrão misto reticular/nodular. Cumpriu 9 meses de anti-tuberculosos. Analiticamente elevação da enzima de conversão da angiotensina. Efetuada biópsia pulmonar transtorácica, cuja histologia revelou septos interalveolares espessados por fibrose e infiltrado de macrófagos epitelióides, com granulomas não caseosos, compatíveis com o diagnóstico de sarcoidose.

Palavras-chave: sarcoidose pulmonar; sarcoidose ovárica; tuberculose.

Abstract

Sarcoidosis is a systemic granulomatous disease of unknown etiology. Tuberculosis may precede, coexist with sarcoidosis or, less frequently, is an opportunistic disease in patients with sarcoidosis under corticosteroid therapy. We present a 60-year-old woman who complained of dry cough, fever and night sweats. Subsequently, a pelvic mass suggestive of ovarian neoplasia appeared, and hysterectomy and bilateral adnexectomy were performed. Histological examination revealed circumscribed granulomatous structures, constituted by histiocytes, with no evidence of caseous necrosis. *Mycobacterium tuberculosis* grew in ascitic fluid culture. Chest CT revealed multiple mediastinal adenomegalies and diffuse interstitial thickening, with a mixed reticular/nodular pattern. She completed 9 months of tuberculosis therapy. Blood test showed elevation of angiotensin converting enzyme. A transthoracic pulmonary biopsy was performed, with histology revealing thickening by fibrosis of interalveolar septa and epithelioid macrophages infiltration with non-caseous granulomas compatible with sarcoidosis.

Keywords: pulmonary sarcoidosis; ovarian sarcoidosis; tuberculosis.

Introdução

A sarcoidose é uma doença granulomatosa sistémica de etiologia desconhecida.¹⁻⁶ Afeta pessoas em todo o mundo, sobretudo jovens adultos, com idade inferior a 50 anos.¹ A prevalência estimada no mundo é de 16,5/100000 nos homens e 19/100000 nas mulheres.² Qualquer órgão pode ser atingido, sendo os pulmões e o sistema linfático os órgãos preferencialmente afectados.^{1,2} A etiologia é desconhecida mas aceita-se que a doença seja consequência de uma resposta imunológica crónica, devido à interação de dois fatores, suscetibilidade genética e estímulos ambientais ou infecciosos.^{1,2,5,6} A evolução e a gravidade da doença é muito variável, ocorrendo resolução espontânea dentro de 12 a 36 meses na maioria dos casos, sendo a complicação mais frequente a fibrose pulmonar.^{1,2} A taxa de mortalidade associada à sarcoidose varia entre 1-5%, frequentemente por envolvimento pulmonar, cardíaco e sistema nervoso central.^{2,7}

Caso clínico

Sexo feminino, 60 anos de idade, sem antecedentes pessoais relevantes. Assintomática até Maio de 2009, altura em que iniciou queixas de tosse seca, astenia, associada a febre não quantificada e sudorese noturnas. Em Junho de 2009 por dor abdominal difusa e massa pélvica palpável realizou ecografia abdominal que revelou ascite e massa pélvica, tendo sido enviada a consulta de Ginecologia. Realizada Ressonância magnética (RMN) pélvica que mostrou ascite de pequeno volume na região pélvica, útero miomato-

so apresentando compressão extrínseca junto ao endométrio, anexos de dimensões aumentadas, múltiplos implantes milimétricos na serosa uterina (figura 1). Por suspeita de neoplasia do ovário foi submetida a histerectomia e anexectomia bilateral. A histologia mostrou estruturas granulomatosas circunscritas e bem definidas nos ovários, tecidos moles peri-tubários, superfície serosa do corpo uterino e em gordura epiploica peritoneal, constituídos por histiócitos de morfologia epitelióide e células gigantes multinucleadas com escassa atividade linfocitária periférica, sem evidência de necrose caseosa (figura 2). No exame cultural do líquido ascítico foi isolado *Mycobacterium tuberculosis*. Foi enviada a consulta de Medicina Interna para estudo. Ao exame objetivo aquando da primeira consulta, a doente encontrava-se consciente e orientada, eupneica em repouso e sem sinais de dificuldade respiratória. A tensão arterial era de 136/82mmHg, com frequência cardíaca de 80bpm. Apirética. Auscultação cardíaca e pulmonar sem alterações. Abdómen sem alterações. Sem edemas periféricos. Realizou tomografia computadorizada (TC) do tórax que revelou múltiplas adenomegalias mediastínicas, a dominante com aproximadamente 28mm na região infra-carinal e espessamento difuso do interstício, com um padrão misto reticular/nodular. Perante a presença de granulomas, isolamento no líquido ascítico de *Mycobacterium tuberculosis* e a presença de múltiplas adenopatias mediastínicas com um padrão reticulo-nodular a nível pulmonar, foi colocada como hipótese diagnóstica tuberculose miliar, tendo a doente cumprido terapêutica com anti-tuberculosos (isoniazida e rifampici-

Correspondência: susana_manuela_barbosa@hotmail.com

Como citar este artigo: Barbosa S, Felgueiras P, Guerra D, Pinto A. Sarcoidose ovárica e pulmonar – um diagnóstico a considerar. *Galiclin* 2017; 78 (3): 133-134

Recibido: 11/11/2016; Aceptado: 28/02/2017

na durante 9 meses e etambutol e pirazinamida durante 2 meses). Os exames auxiliares de diagnóstico realizados: VS 35mm, elevação da enzima de conversão da angiotensina (ECA) 89, 2 U/L, ANAs e ANCA's negativos, fator reumatóide negativo. Pesquisa de micobactérias nas secreções brônquicas e hemoculturas negativas. Ecocardiograma transtorácico sem alterações. Broncofibroscopia com lavado bronco-alveolar (LBA) sem alterações e provas funcionais respiratórias com síndrome ventilatório obstrutivo ligeiro, sem resposta positiva ao broncodilatador inalado.

No entanto, após ter cumprido os nove meses de terapêutica anti-tuberculosa, a doente apresentava dispneia para médios esforços e mantinha queixas de tosse seca. Imagiologicamente persistiam as adenomegalias mediastínicas, espessamento intersticial pulmonar e analiticamente ECA elevada, pelo que foi colocada a hipótese diagnóstica de sarcoidose. Realizada biópsia pulmonar transtorácica guiada imagiologicamente, cujo exame histológico mostrou parênquima pulmonar com septos interalveolares espessados por fibrose e infiltrado de macrófagos epitelióides, por vezes com esboço de granulomas, sem necrose, compatíveis com o diagnóstico de sarcoidose.

A doente foi enviada à consulta de Doença do Interstício pulmonar, assumido o diagnóstico de sarcoidose, tendo iniciado corticoterapia (1mg/Kg/dia), que atualmente mantém.

Discussão

O diagnóstico de sarcoidose é estabelecido com base em critérios clínicos e radiológicos compatíveis, na presença de granulomas não caseosos.^{1, 2, 7, 8} Apesar de qualquer órgão poder ser afetado, em mais de 90% dos casos há envolvimento torácico.¹ A sarcoidose ovárica é uma condição rara, que pode mimetizar neoplasia havendo poucos casos descritos.^{4, 9} No caso apresentado, após o tratamento com anti-tuberculosos, a doente mantinha sintomas constitucionais e tosse. Imagiologicamente, a nível pulmonar persistiam adenopatias

mediastínicas e infiltrado reticular/nodular e analiticamente apresentava ECA elevada, motivo pelo qual se realizou biópsia transtorácica que foi compatível com sarcoidose pulmonar. Nos ovários foram identificados granulomas não caseosos, compatíveis com sarcoidose ovárica. O isolamento de *Mycobacterium tuberculosis* no líquido ascítico, confirmou a presença de tuberculose peritoneal concomitante.

As semelhanças histológicas entre a sarcoidose e a tuberculose há muito são conhecidas e a associação entre estas duas patologias tem vindo a ser estudada, sendo ainda um tema complexo.^{3, 7} A tuberculose pode preceder, coexistir com a sarcoidose ou, menos frequentemente, trata-se de uma doença oportunista nos doentes com sarcoidose sob corticoterapia.^{3, 7, 10}

Apresentamos um caso raro de sarcoidose pulmonar e ovárica em doente onde foi isolado *Mycobacterium tuberculosis* no líquido ascítico, o que acentua o dilema do diagnóstico quando estas duas condições coexistem.

Bibliografia

1. Iannuzzi MC, Rybicki BA, Teirstein AS. Sarcoidosis. N Engl J Med 2007 Nov 22; 357(21): 2153-65.
2. Nunes H, Bouvry D, Soler P, Valeyre D. Sarcoidosis. Orphanet J Rare Dis 2007 Nov 19; 2: 46.
3. Papaetis GS, Pefanis A, Solomon S, Tsangarakis I, Orphanidou D, Achimastos A. Asymptomatic stage I sarcoidosis complicated by pulmonary tuberculosis: a case report. J Med Case Rep 2008 Jul 7; 2: 226.
4. Wuntakal R, Bharathan R, Rockall A, Jeyarajah A. Interesting case of ovarian sarcoidosis: the value of multidisciplinary team working. World J Surg Oncol 2007 Mar 29; 5: 38.
5. Fité E, Fernández-Figueras MT, Prats R, Vaquero M, Morera J. High prevalence of *Mycobacterium tuberculosis* DNA in biopsies from sarcoidosis patients from Catalonia, Spain. Respiration 2006; 73(1): 20-6.
6. Wong CF, Yew WW, Wong PC, Lee J. A case of concomitant tuberculosis and sarcoidosis with mycobacterial DNA present in the sarcoid lesion. Chest 1998 Aug; 114(2): 626-9.
7. Mise K, Goic-Barisic I, Puizina-Ivic N, Barisic I, Tonkic M, Peric I. A rare case of pulmonary tuberculosis with simultaneous pulmonary and skin sarcoidosis: a case report. Cases J 2010 Jan 13; 3: 24.
8. Heinle R, Chang C. Diagnostic criteria for sarcoidosis. Autoimmun Rev 2014; 13(4-5): 383-7.
9. Brown JV, Epstein HD, Chang M, Goldstein BH. Sarcoidosis presenting as an intraperitoneal mass. Case Rep Oncol 2010 Jan 12; 3(1): 9-13.
10. Sadikot RT, Doré P, Arnold AG. Sarcoidosis and opportunistic infections. South Med J 2001 Jan; 94(1): 75-7.

Figura 1. RMN pélvica: pequena ascite predominando na região pélvica, mas também observada em topografia sub-capsular hepática. Útero miomatoso apresentando compressão extrínseca junto ao endométrio.

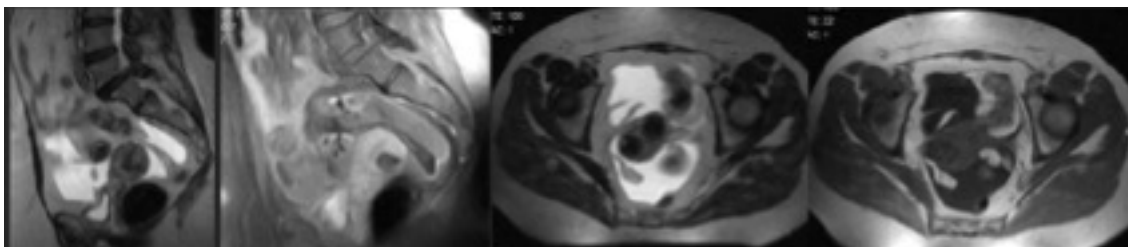


Figura 2. Exame histológico do útero e ovários: granulomatose não necrotizante envolvendo preferencialmente ovário, tecidos moles peri-tubários, serosa uterina e epíplon.

