

Dispneia, tosse e pieira... será asma?

Dyspnoea, cough and wheezing... is it asthma?

Catarina Ferreira¹, Luís Vaz Rodrigues¹, Joana Raposo², Yvette Martins¹

¹Serviço de Pneumologia, ²Serviço de Anatomia Patológica
Centro Hospitalar e Universitário de Coimbra – Hospital Geral. Coimbra. Portugal

Resumo

Introdução: A tríade de sintomas dispneia, tosse e pieira direcciona o clínico para o diagnóstico de asma. O mesmo conjunto de sintomas pode observar-se num amplo espectro de outras entidades nosológicas.

Caso clínico: Os autores descrevem o caso de uma doente de 65 anos, com dispneia, pieira e tosse com 6 meses de evolução. O exame físico, exceptuando sibilos dispersos, era normal. A radiografia de tórax mostrava reforço peribroncovascular bilateral e o estudo funcional respiratório padrão obstrutivo com prova de broncodilatação positiva. Estabelecido o diagnóstico de asma e iniciada terapêutica com associação de budesonide/formoterol inalado. Após três meses mantinha dispneia, pieira e tosse diária. Na TC torácica identificou-se lesão endobrônquica na carina/brônquio principal esquerdo, confirmada por broncofibroscopia. O exame histológico revelou tratar-se de carcinoma adenóide quístico (CAQ).

Discussão: O CAQ é uma variante do adenocarcinoma de ocorrência pulmonar rara, com origem na mucosa traqueobrônquica e localização frequentemente central. O sintoma de apresentação mais comum é a dispneia associada a sibilância, pieira e tosse, frequentemente interpretados como asma. A terapêutica de eleição é a exérese total. Tem um comportamento infiltrativo e crescimento lento, com recidivas locais frequentes, mas habitualmente com bom prognóstico.

Palavras-chave: Dispneia, pieira, sibilos, carcinoma adenóide quístico.

Abstract

Introduction: The triad of symptoms: dyspnea, cough and wheezing directs the clinician to the diagnosis of asthma. The same set of symptoms can be observed in a wide range of other disease entities.

Case report: Authors report the case of a 65 years old female with dyspnea, wheezing and cough over the last 6 months. Physical exam, aside from bilateral wheezing, was normal. Chest X-ray revealed bilateral increased interstitial markings. Pulmonary function testing showed obstructive syndrome with positive bronchodilator test. Asthma diagnosis was ascertained and treatment was started with inhaled budesonide/formoterol. At three month follow-up, the patient was still referring daily respiratory symptoms. Chest computed tomography revealed an endobronchial mass at the entrance of the left main bronchus near the carina, confirmed by fiberoptic bronchoscopic. Biopsy of this lesion showed an adenoid cystic carcinoma (ACC).

Discussion: ACC is a variant of adenocarcinoma with rare pulmonary occurrence, probably originated from tracheobronchial mucosa. Symptoms usually include dyspnoea with wheezing and cough, leading to the equivocal diagnosis of asthma. The preferred therapeutic option is surgical resection. Lesions have slow growth and infiltrative behavior, with frequent local recurrence. Nevertheless, prognosis is good.

Key words: Dyspnoea, Wheezing, Bronchial adenoid cystic carcinoma

Introdução

A tríade de sintomas dispneia, tosse e sibilos automaticamente direcciona o clínico no diagnóstico de asma pela elevada prevalência desta doença. No entanto, nenhum dos métodos de diagnóstico utilizados perante a suspeita de asma se mostrou até ao momento 100% específico, pelo que se torna importante lembrar que é necessário excluir outras causas menos frequentes de obstrução da via aérea. Com efeito, a tríade de sintomas referida pode surgir num amplo espectro de outras entidades nosológicas nomeadamente doença pulmonar obstrutiva crónica, doença difusa do parênquima pulmonar, insuficiência cardíaca ou, menos frequentemente, obstrução endobrônquica (secreções, tumores ou corpos estranhos). É assim importante ter em consideração outras hipóteses de diagnóstico e realizar uma caracterização sintomática rigorosa, complementada por exames auxiliares para se obter um diagnóstico correcto e escolher a abordagem terapêutica adequada.

Caso clínico

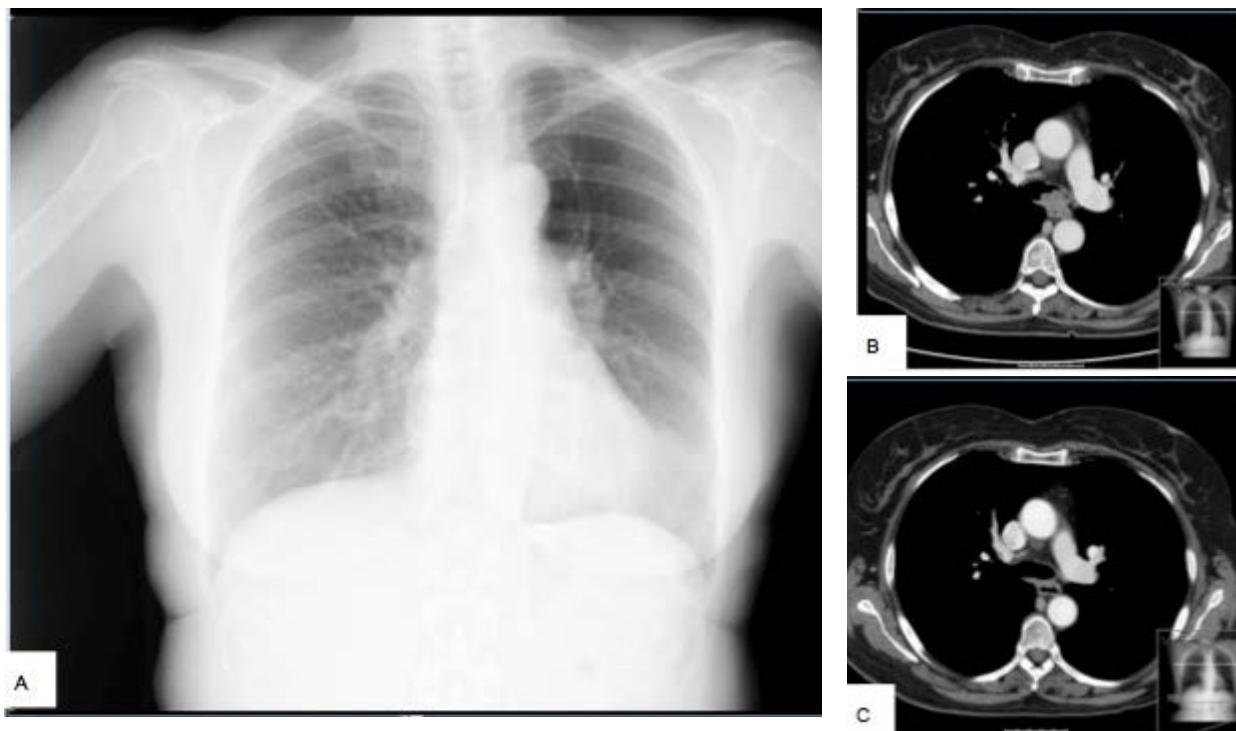
Os autores descrevem o caso clínico de uma mulher de 65 anos, trabalhadora na indústria de panificação, com contacto com poeira de farinha, sem hábitos tabágicos. Antecedentes pessoais de dislipidémia, osteoporose e síndrome depressivo, medicada com sinvastatina

20mg/dia, ácido alendróico 70mg/semana, lansoprazol 40mg/dia e sertralina 50mg/dia. Antecedentes familiares irrelevantes.

Observada em consulta de Pneumologia por quadro de dispneia para pequenos esforços, pieira e tosse não produtiva com 6 meses de evolução. Exame físico, além de sibilos bilaterais à auscultação pulmonar, sem outras alterações. A radiografia de tórax mostrava reforço peri-bronco-vascular bilateral (figura 1A) e o estudo funcional respiratório (EFR) alteração ventilatória obstrutiva com prova de broncodilatação positiva. Avaliação analítica sem alterações. Diagnosticada asma intrínseca e iniciada terapêutica com budesonida/ fumarato de formoterol 320/9 mcg de 12/12h.

Após 3 meses, mantinha dispneia para pequenos esforços, pieira e tosse não produtiva diária com crises noturnas semanais. Foi verificada e confirmada boa técnica inalatória. O EFR e a radiografia de tórax eram sobreponíveis aos iniciais. Realizou estudo autoimune que não revelou alterações e TC torácica onde se identificou lesão endobrônquica de contornos bosselados e limites bem definidos a nível da carina/brônquio principal esquerdo e adenopatias hilares direitas peri-centimétricas (figura 1B). No abdómen superior observavam-se múltiplas formações quísticas hepáticas, a maior com 4,5cm de diâmetro. Realizou broncofibroscopia que confirmou a presença da lesão descrita na TC, com aspecto multilobulado, muito vascularizada, sangrante ao toque, com base de implantação na parede posterior da traqueia a nível da carina estendendo-se para A esquerdo, condicionando obstrução de 90% do lúmen brônquico não permeável ao broncofibroscópio (figura 2A).

Figura 1. Radiografia de tórax mostrando reforço peri-broncovascular bilateral (A); TC torácica antes (B) e depois (C) da excisão da lesão endobrônquica.



As biopsias brônquicas mostraram mucosa brônquica com córion totalmente ocupado por neoplasia com áreas de padrão cribiforme, ninhos e túbulos. As células neoplásicas eram pequenas e monomórficas, observando-se mitoses muito escassas. Identificaram-se duas populações de células neoplásicas, com confirmação no estudo imunohistoquímico: uma com diferenciação ductal que reagiu mais intensamente com anticorpos anti-citoqueratinas (CAM 5.2) e outra mioepitelial com expressão de p63 e actina muscular lisa. As características morfológicas e fenotípicas descritas acima fizeram diagnóstico de carcinoma adenóide quístico do brônquio.

No seguimento destes achados, a doente foi submetida a excisão por laser endoscópico da lesão endobrônquica, que decorreu sem intercorrências.

Em TC torácica de controlo (figura 1C), 2 meses após a intervenção cirúrgica, já não eram evidentes lesões endobrônquicas, persistindo adenopatias hilares direitas com dimensões sobreponíveis. A reavaliação endoscópica, 1 ano após laserterapia, mostrou alargamento da carina com infiltração tumoral e neovascularização da mucosa, com extensão para a entrada de A esquerdo e A direito na sua parede posterior, com zona de convergência dos vasos possivelmente cicatricial, sem contudo condicionar diminuição do lúmen (figura 2B). Realizadas novas biópsias que mostraram a presença de infiltração da mucosa por carcinoma adenóide quístico.

Clinicamente houve franca melhoria, com resolução completa dos sintomas de dispneia, pieira e tosse. O EFR passou a mostrar volumes e capacidades dentro dos limites normais. A doente permanece em consulta de Oncologia Pneumológica com reavaliação clínica e imagiológica anual.

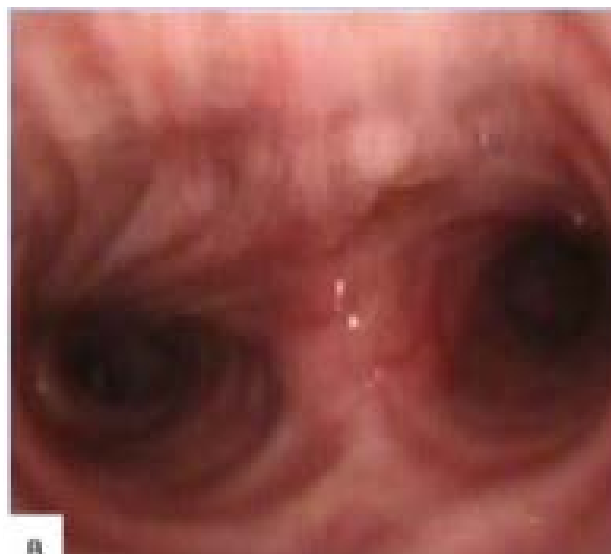
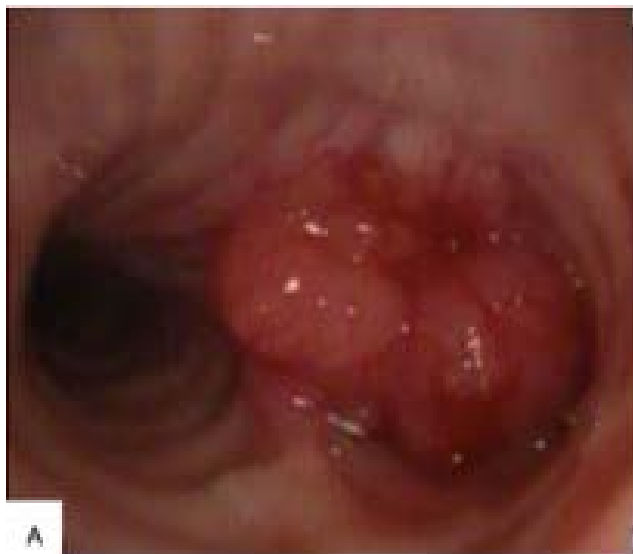Discussão

O carcinoma adenóide quístico (CAQ) é uma variante do adenocarcinoma que atinge caracteristicamente as glândulas salivares. A ocorrência deste tipo histológico noutras locais é extremamente rara, estando descrita a sua observação a nível da mama, pele, colo do útero, trato aero-digestivo superior e pulmão¹. Segundo dados da Organização Mundial de Saúde, o CAQ é responsável apenas por 0,2% de todos os tumores primitivos do pulmão². Neste local, tem origem a partir das glândulas sero-mucosas da mucosa traqueobrônquica e localiza-se mais frequentemente a nível da traqueia e/ou brônquios principais^{1,3}.

Atinge indivíduos de ambos os sexos em igual proporção, com maior incidência na 5ª década de vida³. O tabaco não parece relacionar-se com a sua ocorrência^{1,3,4}. Do ponto de vista clínico, o sintoma mais frequente é a dispneia, que muitas vezes se associa a sibilância, pieira e tosse frequentemente interpretadas como asma (tal como sucedeu no caso descrito) o que motiva atrasos no diagnóstico¹. Outras manifestações incluem atelectasias pós-obstrutivas, pneumonias, estridor e hemoptises³. É caracterizado por uma natureza infiltrativa, tendência a recidiva local e crescimento lento⁴.

A opção terapêutica de eleição é a abordagem cirúrgica, com exérese total sempre que possível. Ainda assim, as recidivas locais são frequentes atendendo à natureza infiltrativa do tumor. Uma característica particular, que é explicada pelo lento crescimento tumoral, é a ocorrência de recidivas locais tardias

Figura 2. Tumor multilobulado com aspecto de cereja, com base de implantação na parede posterior da carina estendendo-se para A esquerdo condicionando obstrução de 90% do lúmen brônquico não permeável ao broncofibroscópio (A); Re-avaliação endoscópica 1 ano após laserterapia: alargamento da carina traqueal com infiltração tumoral e neovascularização que se insinua para A esquerdo e A direito sem contudo condicionar diminuição do lúmen (B).



(vários anos após excisão da lesão primária)³. No caso descrito, a localização da lesão tumoral inviabilizava a opção cirúrgica. A alternativa foi a excisão por laser endoscópico que, de acordo com as séries de casos disponíveis^{1,5,6}, oferece bom controlo sintomático e morbidade mínima por longos períodos. A radioterapia, como adjuvante após recessão não completa ou excisão por laser endoscópico, parece desempenhar um papel importante no controlo das recidivas locais⁷. O escasso número de doentes não tem permitido estabelecer diferenças significativas em termos de sobrevida global com a utilização das diferentes opções terapêuticas.

A metastização é rara mas está descrita e pode atingir o fígado, o osso, o cérebro e mais raramente o rim³. Apesar de ser um tumor de multiplicação lenta a utilização da tomografia por emissão de positrões (PET) parece ter valor na identificação de metastização à distância como comprovam relatos recentes⁸, à semelhança do que sucede no caso descrito em que a PET contribuiu para esclarecimento da natureza benigna das adenopatias hilares e das lesões encontradas a nível hepático.

Não existe quimioterapia disponível para este tipo de tumor, mas a associação de técnicas cirúrgicas (incluindo recessão por laser como foi efectuado neste caso) e radioterapia (no controlo das recidivas locais) possibilitam um bom controlo da doença na maioria dos casos, com sobrevida de 91 e 76% respectivamente aos 5 e 10 anos^{3,4}.

Bibliografía

1. Albers E, Lawrie T, Harrell JH, Yi ES. Tracheobronchial Adenoid Cystic Carcinoma: a clinicopathologic study of 14 cases. *Chest* 2004; 125(3): 1160-5
2. Travis WD, Brambilla E, Müller-Hermelink KH, Harris CC. Pathology and genetics of tumours of the lung, pleura, thymus and heart – World Health Organization Classification of Tumours. IARC Press 2004: 65-6
3. Murinello N, Vitorino ME, Matos C, et al; Carcinoma adenóide quístico recorrente. Revisão a propósito de um caso clínico. *Rev Port Pneumol* 2009; XV(1): 101-7
4. Chin HW, DeMeester T, Chin RY, et al. Endobronchial adenoid cystic carcinoma. *Chest* 1991;100: 464-5.
5. Payne WS, Ellis FH Jr, Woolner LB, Moersch HJ. The surgical treatment of cylindroma (adenoid cystic carcinoma) and muco-epidermoid tumors of the bronchus. *J Thorac Cardiovasc Surg* 1959;38: 709-26
6. Conlan AA, Payne WS, Woolner LB, Sanderson DR. Adenoid cystic carcinoma (cylindroma) and mucoepidermoid carcinoma of the bronchus: factors affecting survival. *J Thorac Cardiovasc Surg* 1978;76: 369-77
7. Kawashima O, Hirai T, Kamiyoshihara M, et al. Primary adenoid cystic carcinoma in the lung: report of two cases and therapeutic considerations. *Lung Cancer* 1998;19(3): 211-7.
8. Campistron M, Rouquette I, Courbon F, et al. Adenoid cystic carcinoma of the lung: Interest of 18FDG PET/CT in the management of an atypical presentation. *Lung Cancer* 2008;59(1): 133-6.