

Pseudomixoma peritoneal de origem apendicular: uma entidade rara

Pseudomyxoma peritonei of appendiceal origin: a rare entity

Mulher de 66 anos, observada por dor na fossa ilíaca direita com um ano de evolução, agravada nos seis meses anteriores e aumento do perímetro abdominal. Tinha antecedentes de histerectomia com anexoectomia bilateral por neoplasia benigna do ovário e útero miomatoso. Apresentava um abdómen tenso, doloroso à palpação superficial e profunda, sem defesa. O estudo do tubo digestivo (endoscopia e colonoscopia) não revelou alterações. Realizou tomografia computadorizada (TC) abdominal, compatível com mucocelo apendicular (figuras 1 e 2). Na laparotomia exploradora verificou-se disseminação peritoneal extensa (figura 3).

O mucocelo do apêndice é uma entidade rara, representando 0,3 a 0,7% de todas as patologias do apêndice cecal e 8% dos tumores apendiculares^{1,2}. Caracteriza-se pela acumulação de material mucinoso no lúmen apendicular, com evolução geralmente insidiosa e recorrente. A apresentação clínica é inespecífica, sendo frequentemente encontrados como achado acidental durante a exploração cirúrgica abdominal ou como dor e/ou massa palpável na fossa ilíaca direita³. Cerca de 10 a 15% dos casos evoluem para pseudomixoma peritoneal (PMP), por ruptura do apêndice, com difusão de material gelatinoso na cavidade abdominal e pélvica e implantes peritoneais mucinosos^{1,2}, condicionando o prognóstico. A opção terapêutica por excisão da lesão primária, cirurgia citorrredutora, quimioterapia intrabdominal hipertérmica ou quimioterapia sistémica depende do estágio da doença. No caso apresentado, a presença de extensa carcinomatose peritoneal e o estado funcional da doente condicionou uma terapêutica mais agressiva, encontrando-se actualmente sob quimioterapia paliativa com FOLFOX simplificado. O prognóstico do PMP é reservado com taxa de sobrevivência a 5 anos de 81% e a 10 anos de apenas 32%⁴.

Referencias

1. Ruiz-Tovar J, García Teruel D, Morales Castiñeiras V, Sanjuanbenito Dehesa A, López Quindós P, Martínez Molina E. Mucocelo of the appendix. *World J Surg.* 2007; 31: 542–8
2. Panarelli NC, Yantiss RK. Mucinous neoplasms of the appendix and peritoneum. *Arch Pathol Lab Med.* 2011; 135:1261–8
3. García Lozano A, Vázquez Tarrago A, Castro García C, Richart Aznar J, Gómez Abril S, Martínez Abad M. Mucocelo apendicular: presentación de 31 casos. *Cir Esp.* 2010; 87(2):108–12
4. Quadrado C, Marques T, Bastos C. Pseudo-mixoma peritoneal: caso clínico e revisão teórica. *Minerva.* 2010; 12(6):27-30

Diagnóstico:

Pseudomixoma peritoneal de origem apendicular

Filipe Breda, Ana Carlos Bento

Serviço de Medicina Interna, Hospitais da Universidade de Coimbra, Centro Hospitalar e Universitário de Coimbra, EPE. Coimbra. Portugal

Correspondência: filipebreda82@gmail.com

Como citar este artigo: Breda F, Carlos Bento A.

Pseudomixoma peritoneal de origem apendicular: uma entidade rara. Galicia Clin 2014; 75 (3): 150

Recibido: 13/02/2014; Aceptado: 09/04/2014

Figura 1. Tomografia abdominal: mucocelo apendicular com calcificação parietal

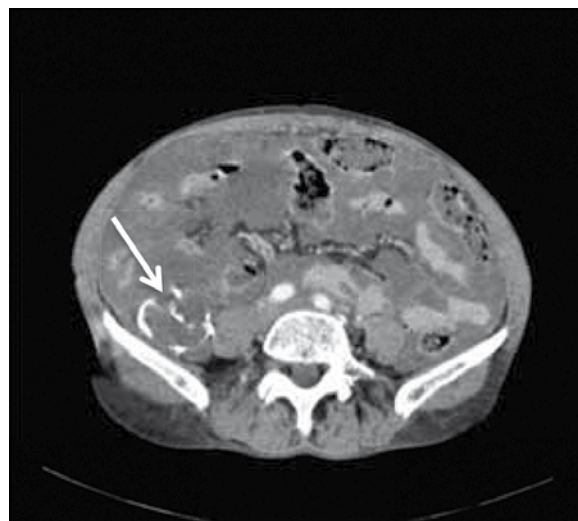


Figura 2. Tomografia abdominal: entalhe do contorno das ansas do delgado

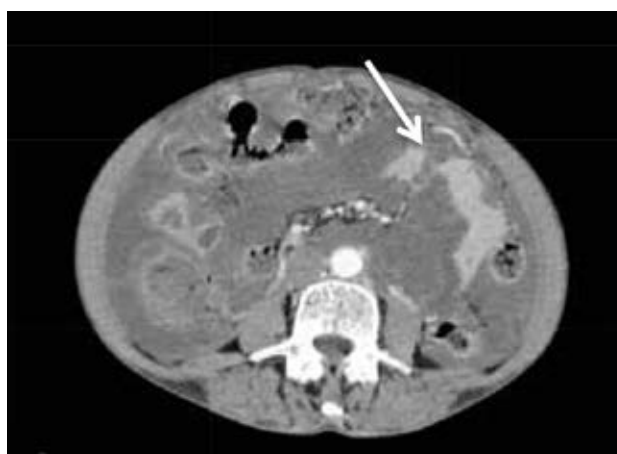

Figura 3. Biópsia do peritoneu (H&E 40x): envolvimento do peritoneu por lagos de muco com ninhos de adenocarcinoma mucinoso de alto grau

