

Fiebre de origen inflamatorio e hiperferritinemia extrema

Fever of inflammatory origin and extreme hyperferritinemia

Víctor José Vega-Rodríguez¹, María Torres-Briegas², Pablo Martínez-Rodríguez¹

¹ Servicio de Medicina Interna. Complejo Asistencial Universitario de Salamanca. Salamanca (España)

² Servicio de Medicina Interna. Complejo Asistencial de Soria. Soria (España)

ABSTRACT

Adult-onset Still's disease (AOSD) is a rare systemic autoinflammatory disease. In our case, we present a 68-year-old patient whose main clinical symptom was a fever of unknown origin of a week of evolution at her admission, that did not respond to the administration of antibiotics but to corticosteroids. Guide sign that allowed us to establish the diagnostic suspicion was an extreme hyperferritinemia, in which we must always consider two entities: hemophagocytic lymphohistiocytosis, and its variant related with AOSD, the macrophagic activation syndrome.

Keyword: Adult-onset Still's disease, fever, hyperferritinemia, auto-inflammatory.

RESUMEN

La enfermedad de Still del adulto (ESA) es una enfermedad autoinflamatoria sistémica poco frecuente. En nuestro caso, presentamos a una paciente de 68 años cuya clínica principal era una fiebre de origen desconocido de una semana de evolución al ingreso, que no respondió a la administración de antibióticos, pero que sí lo hizo a la administración de corticoides. El signo guía que permitió establecer la sospecha diagnóstica fue una hiperferritinemia extrema, en la cual siempre debemos pensar en dos entidades: la linfohistiocitosis hemofagocítica y su variante relacionada con la ESA, el síndrome de activación macrófaga.

Palabras clave: Enfermedad de Still del adulto, fiebre, hiperferritinemia, autoinflamatorio.

INTRODUCCIÓN

La enfermedad de Still del adulto (ESA) es una enfermedad autoinflamatoria sistémica poco frecuente, con una prevalencia anual de 0,1-0,3 casos/100.000 habitantes, que presenta dos picos de incidencia a los 25-35, y a los 45-55 años. La clínica característica se basa en fiebre alta en picos, acompañado de síntomas osteomusculares (artralgias, artritis, mialgias) y aparición de *rash* cutáneo no pruriginoso asalmonado. Para establecer el diagnóstico, tradicionalmente se utilizan los criterios de Yamaguchi (Tabla 1). El tratamiento principal depende del grado de afectación, desde los antiinflamatorios (no esteroideos, corticoides) hasta el uso de inmunosupresores (metotrexate) y agentes biológicos (anakinra).^{1,2}

CASO CLÍNICO

Mujer de 68 años que ingresó en medicina interna por malestar general de una semana de evolución, acompañado de fiebre de 38,3°C, dolor faríngeo, tos seca, cefalea tensional frontal y dolor en oído derecho. Por este último motivo, acudió una semana antes a su médico de primaria, diagnosticándose de otitis media y recibiendo amoxicilina-clavulánico sin mejoría. No disnea, dolor torácico, clínica abdominal, miccional, ni dolor osteomuscular. Convivía con animales (perros, gatos), sin arañazos o mordeduras. Tenía un huerto, sin referir pinchazos ni picaduras de insectos. No viajes al extranjero. Vacunada 3 meses antes de SARS-COV-2. Antecedentes principales: hipertensión arterial, cólico nefrítico, dispepsia funcional. Vida basal activa, independiente. Tratamiento habitual: Enalapril y furosemida.

En la exploración física: Constantes: Tensión arterial: 112/75 mmHg, Frecuencia cardíaca: 77 lpm, Saturación O₂: 96% basal. Temperatu-

ra: 38,6°C. Buen estado general. Consciente, orientada. Normocoloración mucocutánea. Cabeza y cuello: No bocio ni adenopatías. Tórax sin hallazgos. Abdomen: Blando, no doloroso, con hernia umbilical no complicada, sin masas ni visceromegalias. Extremidades: No edema, trombosis venosa profunda, ni inflamación articular. Exploración otológica: Valorada en urgencias por otorrinolaringólogo, sin patología faríngea, viéndose hematoma en pared anterior del conducto auditivo externo y extrayéndose tapón de cerumen.

Como pruebas complementarias, en analítica inicial destacaba creatinina: 1,07 mg/dL, ionograma normal, proteína C reactiva (PCR): 19,5 mg/dl, procalcitonina: 3,67 ng/mL, alanina y aspartato aminotransferasa: 104 U/L y 78 U/L, lactato deshidrogenasa: 472 U/L; resto de función hepática normal. Sistemático de orina: Normal. Hemoglobina: 13,5 g/dL, leucocitos: 15860/μL, neutrófilos: 14410/μL (90.8%). Coagulación normal. En análisis sistemáticos se realizó proteinograma (normal), autoinmunidad (anticuerpos antinucleares, antígeno nuclear extraíble, anticitoplasma de neutrófilo, antipéptido cíclico citrulinado, antiestrepolisina O, factor reumatoide: negativos), perfil lipídico (normal), tiroglobulina (TSH): 0,36 ng/ml con tiroxina normal y anticuerpos antiperoxidasa tiroidea (anti-TPO) >1.300 U/mL (anticuerpos-antireceptores de TSH y tiroglobulina negativos). Lo más destacado fue una ferritina: 25257 mg/L, ascendiendo hasta 37823 mg/L y velocidad de sedimentación glomerular (VSG): 111 mm/h (Figura 1).

Otras pruebas realizadas fueron: Punción lumbar (características normales), radiografía torácica (sin hallazgos), ecografía abdominal (quiste hepático simple de 6x5 cm en lóbulo hepático izquierdo, resto normal), tomografía axial computarizada (TAC, con ocupación in-

Criterios de Yamaguchi para el diagnóstico de la ESA ¹	
Para el diagnóstico de ESA debe cumplir al menos 5 criterios, 2 de ellos mayores:	
<ul style="list-style-type: none"> • Criterios mayores: 1) Fiebre de > 39° durante al menos 1 semana. 2) Artralgia o artritis de al menos 2 semanas. 3) <i>Rash</i> no pruriginoso maculopapular asalmonado en tronco o extremidades asociado a la fiebre. 4) Leucocitosis > 10000/mm³ con > 80% neutrófilos • Criterios menores: 1) Dolor faríngeo. 2) Linfadenopatía. 3) Hepatoesplenomegalia. 4) Disfunción hepática (elevación transaminasas). 5) Anticuerpos antinucleares y factor reumatoide negativo. 	
Criterios diagnósticos de la LHH según el protocolo HLH 2004 ⁶	
<ul style="list-style-type: none"> • Presentar una mutación genética compatible (p. ej: PRF1, RAB27a, STX11, STXBP2, UNC13D, XLP1, BIRC4...). • Presentar al menos 5 de los siguientes 8 criterios diagnósticos: 1) Fiebre > 38,5° C durante > 7 días. 2) Esplenomegalia, 3) Citopenias en sangre periférica de ≥ 2 líneas celulares (hemoglobina < 9 g/dL, neutrófilos < 100/μL, plaquetas < 100.000/μL) 4) Triglicéridos en ayunas ≥ 265 mg/dL o fibrinógeno ≤ 150 mg/dL, 5) Hemofagocitosis (en biopsia medular, bazo o ganglios linfáticos) 6) Actividad baja o ausencia de actividad citotóxica de las células <i>natural killer</i>. 7) Ferritina sérica ≥ 500 ng/mL 8) Receptor de Interleucina-2 (CD25) soluble ≥ 2.400 U/mL. 	
Criterios diagnósticos del síndrome de activación macrofágica asociado a artritis reumatoide juvenil ⁷ aplicados a ESA ⁸ (izquierda), y alguna nueva propuesta para ESA ⁹ (derecha).	
<ul style="list-style-type: none"> • Ferritina > 684 mg/L • Plaquetas: ≤ 181 x 10⁹/L • Fibrinógeno: < 361 mg/dL • Aspartato aminotransferasa > 48 U/L • Triglicéridos > 156 mg/dL <p>Deben cumplir el criterio de ferritina y otros dos en ambos criterios.</p>	<ul style="list-style-type: none"> • Ferritina > 2.810 mg/L • Plaquetas < 138 x 10⁹/L • Fibrinógeno < 366 mg/dL • Aspartato aminotransferasa > 95 U/L <p>Otros datos de laboratorio:</p> <ul style="list-style-type: none"> • Leucocitos < 10.250 x 10⁹/L • Neutrófilos < 7.860 x 10⁹/L • Alanina aminotransferasas > 81 U/L • Lactato deshidrogenasa > 580 U/L

Tabla 1. Criterios clasificatorios de las principales causas de hiperferritinemia extrema. Enfermedad de Still del adulto (ESA) y linfocitosis hemofagocítica (LHH)

flamatoria antro-mastoidea izquierda. Nódulo de 3 cm en lóbulo tiroideo izquierdo, bocio endotorácico, derrame pleural bilateral leve, quiste hidatídico hepático, nódulo suprarrenal izquierdo de 1,2 cm, y lesión quística anexial de 6,7x5 cm en hemipelvis derecha. No adenopatías, microbiología (hemocultivos, coprocultivo, urocultivo, serología virus hepatotropos, VIH, bacterias atípicas, líquido cefalorraquídeo: negativos), y ecocardiografía (insuficiencia mitral y tricúspide leve, sin endocarditis).

En cuanto a su evolución, durante la primera semana persistieron picos febriles de predominio vespertino. Dos días después, aparecieron en extremidades y región dorsal lesiones maculares asalmoadas-eritematosas, atribuyéndose inicialmente a dermatitis de contacto por gel de baño, que aparecían coincidiendo con la fiebre, en resolución por la mañana. Dados los hallazgos de la TAC, precisó valoración ginecológica objetivándose un mioma subseroso. Se prescribió inicialmente ceftriaxona, sustituida por piperacilina-tazobactam 2 días después, y tras 3 días por meropenem y vancomicina durante 7 días, sin respuesta clínico-analítica favorable. Ante los niveles de ferritina, la ausencia de respuesta antibiótica y la sospecha de ESA, se inició metilprednisolona a 1 mg/Kg, sin fiebre desde su instauración hasta el alta una semana después. Se mantuvo prednisona en dosis descendente con terapia preventiva de osteoporosis al alta. Un mes después fue vista en consulta con prednisona de 7,5 mg, persistiendo buen estado general, sin fiebre. Analíticamente había normalización en pruebas de función hepática, PCR: 0,83 mg/dL, ferritina: 654 mg/L, leucocitos: 9.160/μL (fórmula normal) y VSG: 14 mm/h.

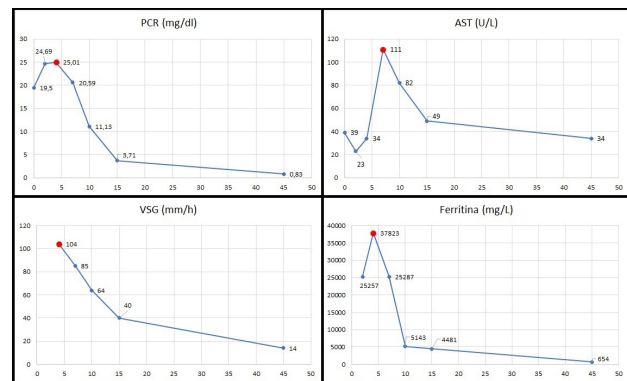


Figura 1

DISCUSIÓN

La paciente presentó una serie de características particulares. Epidemiológicamente, presentaba mayor edad que la habitual (68 años). Clínicamente, carecía de patología articular, muy frecuente en esta entidad (85-100%). Dada la atipicidad, el signo guía mediante el cual se estableció la sospecha diagnóstica fue la hiperferritinemia extrema (>10.000 mg/L), una vez descartadas otras causas que la pueden provocar como una infección concomitante, sobrecarga férrica, tumor de órgano sólido o patología hematológica.³⁻⁵

Con respecto al último, la entidad más importante asociada a hiperferritinemia extrema es la linfohistiocitosis hemofagocítica (LHH), entre los cuales se engloba el síndrome de activación macrófaga (SAM), relacionada como complicación de patologías reumatológicas como la ESA. La primera, aunque indescartable por la ausencia de biopsia medular, era poco probable dada la ausencia de citopenias, hipertrigliceridemia o visceromegalias⁶. Con respecto a la segunda, se han establecido criterios de clasificación para la artritis juvenil idiopática que podrían tener su validez en la ESA, los cuales tampoco cumplía (Tabla 1).⁷⁻⁹

Otro hecho a destacar fue la presencia de un hipertiroidismo subclínico secundario, con presencia de anti-TPO asociada. Aunque no es frecuente, se ha descrito la presencia de patología tiroidea autoinmune y ESA, que encajaría con las características de nuestra paciente.¹⁰

En conclusión, la ESA es una entidad poco frecuente, que debemos sospechar en todo paciente que presenta una fiebre de origen desconocido, especialmente si se asocia a hiperferritinemia extrema, y en cuyo caso siempre debemos sospechar un SAM, variante indistinguible de un LHH primario o secundario. La instauración precoz de corticoterapia es fundamental para evitar la progresión de la enfermedad.

PUNTOS CLAVE

La ESA debe sospecharse ante una fiebre sin origen acompañado de artritis y *rash* macular asalmonado no pruriginoso.

Los valores elevados de ferritina extrema (>10.000 mg/L) deben establecer la sospecha de esta entidad ante una clínica atípica. Se debe tener presente siempre un SAM, variante de la LHH, como una potencial complicación.

Puede haber una asociación entre patología tiroidea autoinmune y ESA.

CONFLICTO DE INTERESES

Los autores declaramos que no existe ningún conflicto de intereses.

FINANCIACIÓN

Los autores de esta publicación no recibieron financiación.

CONSIDERACIONES ÉTICAS

Para la realización del presente trabajo se han cumplido las normas éticas del Comité de Investigación y de la Declaración de Helsinki de 1975. El paciente ha firmado consentimiento informado para participar en el estudio.

BIBLIOGRAFÍA

1. Giacomelli R, Ruscitti P, Shoenfeld Y. A comprehensive review on adult onset Still's disease. *J Autoimmun.* 2018;93:24–36.
2. Mandi LA, Nigrovic PA. Treatment of adult-onset Still's disease [Internet]. Wolters Kluwer. Uptodate, Inc. 2023. p. 1–34. Available from: <https://www.uptodate.com/contents/treatment-of-adult-onset-stills-disease>
3. Wormsbecker AJ, Sweet DD, Mann SL, Wang SY, Pudek MR, Chen LYC. Conditions associated with extreme hyperferritinaemia (>3000 µg/L) in adults. *Intern Med J.* 2015;45(8):828–33.
4. Moore C, Ormseth M, Fuchs H. Causes and Significance of Markedly Elevated Serum Ferritin Levels in an Academic Medical Center. *J Clin Rheumatol.* 2013;19(6):324–8.
5. Thorne I, Stroud J, Penn H. A retrospective series of conditions and mortality associated with extreme hyperferritinaemia in adults. *Int J Clin Pract.* 2018;72(9):e13215.
6. Henter JL, Horne A, Aricó M, Egeler RM, Filipovich AH, Imashuku S, et al. HLH-2004: Diagnostic and therapeutic guidelines for hemophagocytic lymphohistiocytosis. *Pediatr Blood Cancer.* 2007;48(2):124–31.
7. Ravelli A, Minoia F, Davì S, Horne A, Bovis F, Pistorio A, et al. 2016 Classification Criteria for Macrophage Activation Syndrome Complicating Systemic Juvenile Idiopathic Arthritis. *Ann Rheum Dis.* 2016;75(3):481–9.
8. Ahn SS, Yoo BW, Jung SM, Lee SW, Park YB, Song JJ. Application of the 2016 EULAR/ACR/PRINTO Classification Criteria for Macrophage Activation Syndrome in Patients with Adult-onset Still Disease. *J Rheumatol.* 2017;44(7):996–1003.
9. Tada Y, Inokuchi S, Maruyama A, Suematsu R, Sakai M, Sadanaga Y, et al. Are the 2016 EULAR/ACR/PRINTO classification criteria for macrophage activation syndrome applicable to patients with adult-onset Still's disease? *Rheumatol Int.* 2019;39(1):97–104.
10. Hu Y, Wang H, Deng J. Adult-Onset Still's Disease Associated with Thyroid Dysfunction: Case Report and Review of the Literature. *Open Rheumatol J.* 2014;8(1):9–12.