

# Neurocisticercosis: una enfermedad que no debemos olvidar

## *Neurocysticercosis: a disease that we must not forget*

Ricardo Fernández-Rodríguez<sup>1</sup>, Coral González-Fernández<sup>2</sup>, Jorge Guitián Deltell<sup>3</sup>

<sup>1</sup>Unidad de Enfermedades Infecciosas-Servicio de Medicina Interna. Complejo Hospitalario Universitario de Ourense.

<sup>2</sup>Servicio de Neumología. Complejo Hospitalario Universitario de Ourense.

<sup>3</sup>Servicio de Microbiología. Complejo Hospitalario Universitario de Ourense.

Palabras clave: neurocisticercosis

Keywords: neurocysticercosis

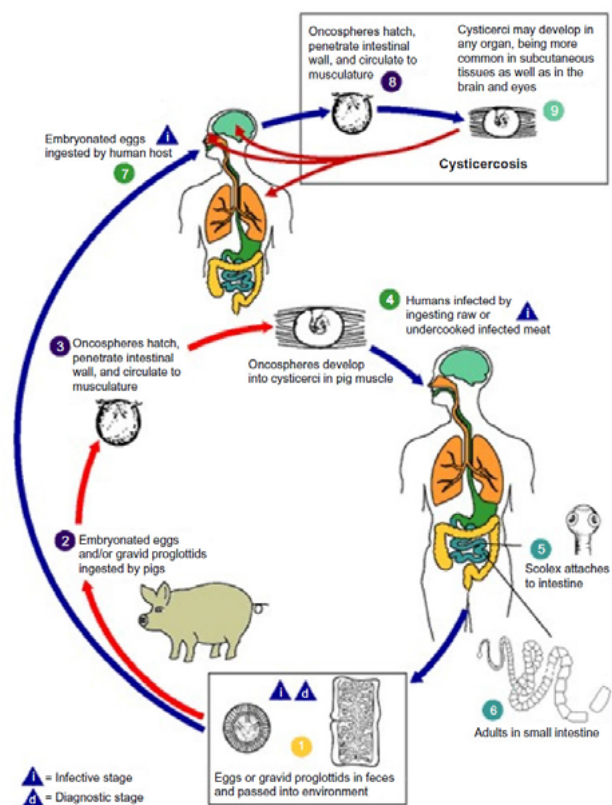
### Introducción

La cisticercosis es una infección causada por *Cysticercus cellulosae*, la larva del helminto *Taenia solium* o “tenia del cerdo”. *Taenia solium* puede producir dos formas de infección: Teniasis intestinal (tenias maduras) e infestación por cisticercos que anidan en distintos órganos y tejidos. Es frecuente la localización de los cisticercos en el Sistema Nervioso Central (SNC) causando la Neurocisticercosis (NCC)<sup>1-4</sup>. La NCC es muy prevalente en países subdesarrollados; la OMS la considera como la parasitación cerebral más frecuente en el mundo y la más importante causa prevenible de epilepsia. Es excepcional en países desarrollados como España pero ha resurgido en la últimas décadas en relación con la inmigración desde zonas endémicas y con los viajes. El propósito de esta revisión es comentar los avances recientes sobre aspectos de la NCC tanto epidemiológicos como relativos a la inmunopatogenia, sus manifestaciones clínicas, su diagnóstico y tratamiento. También tiene el fin de hacer una llamada a los profesionales sanitarios para no olvidar la NCC, pues aún hay enfermos autóctonos y existe un mayor número de casos, que es previsible que se incrementen, en inmigrantes, viajeros y ciudadanos que conviven con ellos.

### Etiopatogenia de la NCC

*Taenia solium* es plana, como otros gusanos platelmintos, y vive en el tracto gastrointestinal del huésped definitivo: el ser humano. Tiene varias partes: la cabeza o escólex, el cuello y el cuerpo o estróbilo (Fig 1). La cabeza o escólex presenta al menos dos ventosas y dos hileras de ganchos con los que se fija a la pared intestinal en sus tramos superiores, casi siempre en el yeyuno. El escólex a través de un cuello corto se une al cuerpo o estróbilo que está compuesto por segmentos independientes llamados proglótides. Cada proglótide es hermafrodita, presenta órganos masculinos y femeninos, y es capaz de producir huevos. Las proglótides maduran y se van desplazando alejándose del cuello dejando lugar a otras; cuando se hacen grávidas se separan del helminto, solas o a menudo en grupos. Las proglótides liberadas pueden pasar a las heces del huésped y expulsar miles de huevos o

Fig 1. Ciclo vital de *Taenia solium*: <http://www.cdc.gov/parasites/cysticercosis/biology.html>. Acceso libre.



bien salir al exterior donde eliminan los huevos. El paciente con teniasis madura expulsa huevos de forma intermitente durante años. *Taenia solium* puede medir de 2 a 8 metros, tener 1000-2000 proglótides, producir 50.000 huevos al día y vivir de 10 a 25 años.<sup>1-4</sup>

Los humanos son el único huésped definitivo de *Taenia solium* (Fig 1). Los cerdos pueden ingerir los huevos liberados en el medio y estos huevos maduran en la luz intestinal porcina a oncosferas que son capaces de atravesar la mucosa intestinal y alcanzar la circulación sanguínea. Se diseminan a través de la sangre y anidan en diferentes tejidos y órganos del cerdo, en especial el músculo estriado, madurando a cisticercos. El hombre al comer carne de cerdo poco cocinada puede ingerir cisticercos que formarán la tenia adulta en su intestino. El cerdo es el huésped intermediario habi-

tual aunque excepcionalmente lo pueden ser otros animales como corderos, gatos y perros. Por otra parte las personas pueden ingerir huevos que contaminan el ambiente (aguas, vegetales...) o bien a través de transmisión oral-fecal de un portador con teniasis; y estos huevos al atravesar la mucosa intestinal humana, de forma similar a lo que ocurre en el cerdo, y desarrollarán cisticercosis en diferentes órganos y tejidos como el músculo estriado, pero con especial afectación del SNC causando la NCC. *Taenia solium* tiene la particularidad de tener al ser humano como huésped definitivo y también como huésped intermediario. Por tanto si la persona ingiere el cisticerco de la carne de cerdo infestada desarrollará la teniasis intestinal; si ingiere huevos por transmisión persona a persona, transmisión oral-fecal, e incluso autoinfestación, desarrollará cisticercosis. En el 10-25% de los pacientes con NCC existe doble infestación, es decir, tienen teniasis intestinal concomitante<sup>1-5</sup>.

En los últimos años se han producido avances en la comprensión de la inmunopatogenia de la NCC. ¿Por qué es más efectiva la transmisión de la cisticercosis entre humanos que en otros animales? ¿Por qué hay mayor predilección en los humanos que en los cerdos para la afectación del SNC? La barrera hematoencefálica humana tendría un papel protector del parásito frente a la respuesta inmune del huésped. Se investigan diferentes mecanismos para evadir esta respuesta inmune: secreción por el parásito de prostaglandinas y de determinadas proteasas, la influencia de las metaloproteinasas en la producción de citoquinas proinflamatorias, la inactivación del complemento y la depresión de la respuesta inmune linfocitaria<sup>1,5-7</sup>. El polimorfismo clínico de la NCC sería resultado de las complejas interacciones entre el parásito, el huésped y factores ambientales<sup>8,9</sup>. Hay también diferencias genéticas en *Taenia solium* en distintas zonas del mundo que determinan la frecuencia de algunas presentaciones clínicas: en la India es notoria la mayor prevalencia de NCC con quistes únicos y en Latinoamérica la NCC con múltiples lesiones. Por otra parte se han asociado determinados alelos del sistema HLA con un mayor riesgo de padecer NCC<sup>9-13</sup>.

Cuando el cisticerco entra en el SNC en pocas semanas se rodea de una fina membrana con el escólex invaginado y con líquido translúcido: es la "forma vesicular" (Fig 2). Así puede

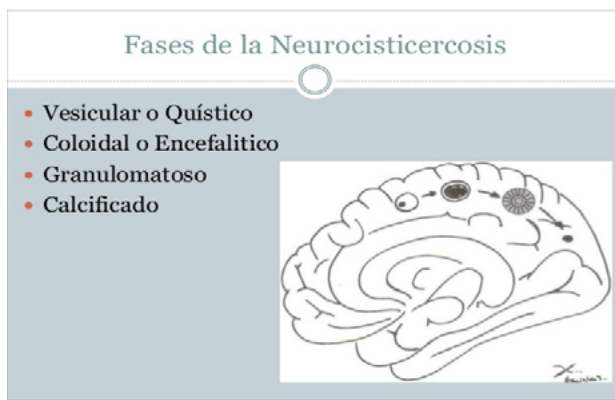
estar años hasta que el cisticerco degenera y ocasiona una respuesta inmune. Los quistes pueden regresar de forma espontánea. De fase vesicular pasa a la "fase coloidal" que es el primer estadio de la involución del cisticerco y se caracteriza por la turbidez del líquido con degeneración hialina del escólex y la formación de una cápsula inflamatoria. En el siguiente estadio la pared del quiste se engruesa y el escólex se mineraliza: "fase granulosa o nodular". El estado final del proceso degenerativo es la calcificación de los restos del parásito: "formas calcificadas". Un paciente puede tener múltiples cisticercos en distintas fases evolutivas<sup>1-3,8,9</sup>.

## Epidemiología

La cisticercosis humana es una enfermedad antigua. Hay evidencias que sugieren su presencia en el Antiguo Egipto y en el Imperio Romano. Los antiguos griegos describieron lesiones quísticas en las lenguas de los cerdos y consideraban a los cerdos animales impuros, como posteriormente lo hicieron los musulmanes. En 1558 Gesner y Rumler describieron el estado larvario de *Taenia solium* (cisticercos) en humanos. Pero no será hasta mediados del siglo XIX cuando patólogos alemanes, Küchenmeister (1855) y Leuckart (1856), identifiquen a *Taenia solium* como la misma causa de la teniasis intestinal y la cisticercosis, cerrando su ciclo biológico. Los brotes de NCC en soldados repatriados de la India a Reino Unido en el siglo XX o la epidemia en Papúa Guinea tras la importación de cerdos desde Indonesia en la década de 1970-1980, son una muestra de que la NCC puede manifestarse años después de la infestación<sup>14,15</sup>.

La OMS considera que la NCC es la parasitación cerebral más frecuente en el mundo y la primera causa prevenible de epilepsia. Es una enfermedad claramente relacionada con la pobreza y la falta de higiene, con el compartir espacios los cerdos y los humanos. La NCC es endémica en países subdesarrollados y muy prevalente en América Latina, África Subsahariana, India, China, Sudeste de Asia y algunas islas de Oceanía. Se estima que existen entre 3-8 millones de pacientes con NCC en el mundo y 2,5 a 4 millones de epilépticos por esta enfermedad que causa al menos 50.000 muertes al año<sup>1-4,15-17</sup>. La prevalencia de la NCC es difícil de determinar dada la inespecificidad de sus manifestaciones clínicas y que en la mitad de los casos cursa de forma asintomática. La falta de pruebas diagnósticas de neuroimagen que puedan ser usadas a gran escala explica que la mayoría de datos disponibles sean de seroprevalencia; así varios estudios en diferentes y limitadas áreas/poblaciones del mundo aportan prevalencias de cisticercosis distintas, en Latinoamérica del 3,7 al 24%<sup>18</sup>. La prevalencia de NCC analizada a través de su manifestación clínica más frecuente arroja más luz sobre la importancia de esta enfermedad. Un reciente metaanálisis de casos de epilepsia en América Latina calcula que el 32,3 % de los epilépticos lo son por NCC<sup>19</sup>. La NCC es excepcional en países desarrollados pero resurge en las últimas décadas en relación con la inmigración desde zonas endémicas y con los viajes. En EEUU hay un notorio

Fig 2. Fases evolutivas o estadios del cisticerco en el SNC.



aumento de casos de NCC, más en Texas y California, donde ya un 2% de casos de epilepsia atendidos en Urgencias se deben a esta enfermedad<sup>20,21</sup>. En España se consideraba endémica hasta 1960-1970 pero con el desarrollo sociosanitario de las últimas décadas se ha observado una importante disminución en su prevalencia; sin embargo persisten casos autóctonos al igual que en otros países europeos donde la incidencia de NCC es aún mayor como Portugal y varios países del Este<sup>22</sup> (Fig 3). Por otra parte, en nuestro país también hay un aumento de casos de NCC en los últimos años en población inmigrante, viajeros o personas que conviven con ellos. Así, vemos como en Ourense sólo el 10% de los casos de NCC entre 1985-1990 se dio en inmigrantes<sup>23</sup> mientras que en un estudio posterior en Barcelona<sup>24</sup> el 90% de los pacientes eran inmigrantes y en otro realizado en Murcia se incrementa este porcentaje al 100%<sup>25</sup>.

### Manifestaciones clínicas

La NCC puede cursar de forma asintomática en un 50% de los casos. Los signos y síntomas son inespecíficos y la NCC se considera en zonas endémicas “el gran imitador” pues puede simular cualquier trastorno neurológico. Las manifestaciones clínicas y su severidad se relacionan con el número de cisticercos, su volumen y localización así como con la respuesta inmune del organismo. El mayor determinante de la clínica de la NCC así como de su pronóstico es la localización parenquimatosa (40-62%) o extraparenquimatosa (27-56%) de los cisticercos. En un 20% de los casos coexisten las dos localizaciones<sup>1-4, 25, 26</sup>. Esta enfermedad afecta a hombres y mujeres de cualquier edad con una mayor incidencia entre los 20-50 años. Las lesiones cerebrales únicas son más frecuentes en los jóvenes, la afectación extraparenquimatosa y la presencia de un mayor número de quistes son más frecuentes en edades avanzadas<sup>1</sup>

### NCC Parenquimatosa

Es la localización más frecuente. El 80% de las NCC sintomáticas se manifiestan con epilepsia y ésta es aún más frecuente en las formas parenquimatosas<sup>27</sup>. Pueden darse desde crisis convulsivas esporádicas o periódicas hasta la epilepsia crónica. Se presenta como crisis epilépticas generalizadas, focales o parciales con generalización secundaria. La epilepsia es infrecuente en las lesiones en fase vesicular sin edema, en general se manifiesta cuando el/los quiste/s empiezan a degenerar (fase coloidal y granulosa) y hay edema perilesional. Aunque las lesiones calcificadas no se asocian tan a menudo a epilepsia sí que pueden ser causa de convulsiones recurrentes o epilepsia crónica de difícil tratamiento; en la mayoría de estos casos se evidencia edema perilesional con técnicas de imagen específicas<sup>1-4, 18</sup>. La probabilidad de recurrencia de una crisis convulsiva varía en relación al número y localización de los quistes y a su estadio evolutivo (1). Entre los mecanismos epileptógenos se destacan reacciones inflamatorias locales como parte de la respuesta inmune y en las que interviene la glía. Llama la atención el gran número de publicaciones referentes a epilepsia y NCC; la NCC como modelo natural humano de la epileptogénesis<sup>28</sup>.

La cefalea ocurre en el 27% de los casos de NCC sintomática<sup>27</sup>, es común tanto en las formas parenquimatosas como en las extraparenquimatosas, y se considera que su prevalencia está infraestimada. Puede ser hemisférica o bilateral, similar a la migraña o de características tensionales. En zonas endémicas se ha sugerido descartar NCC en pacientes con cefalea crónica<sup>1-4</sup> aunque la disponibilidad de pruebas de neuroimagen es el gran problema.

Los déficits focales se dan en el 16% de todos los casos de NCC y los más frecuentes son: motores, piramidalismo y ataxia cerebelosa. Otras manifestaciones clínicas que se consideran infraestimadas son las alteraciones psiquiátricas y distintos grados de deterioro cognitivo (5%).<sup>27, 29</sup>

Fig 3. Prevalencia de la cisticercosis en el mundo. WHO 2009 y Thakur K (20)

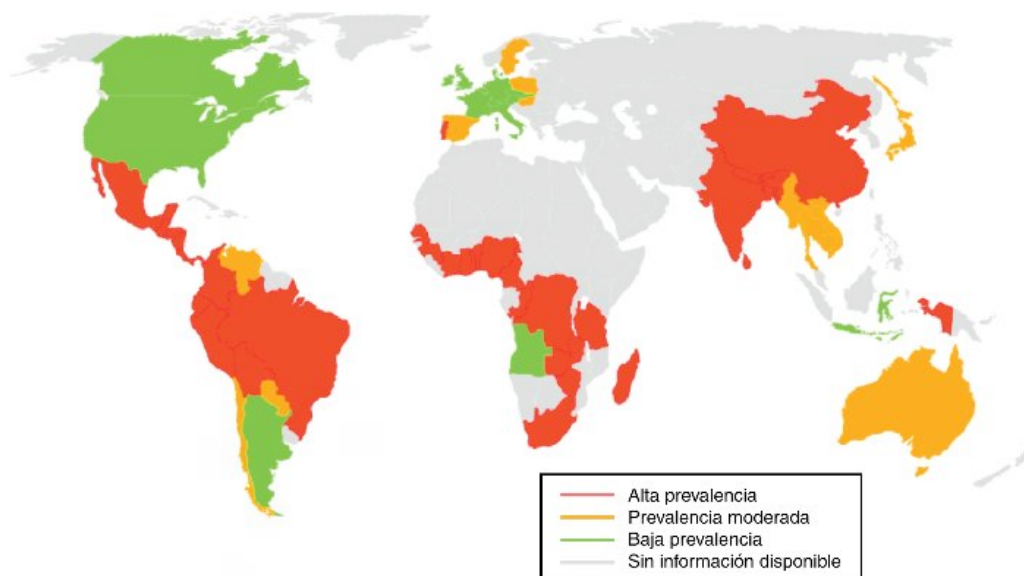
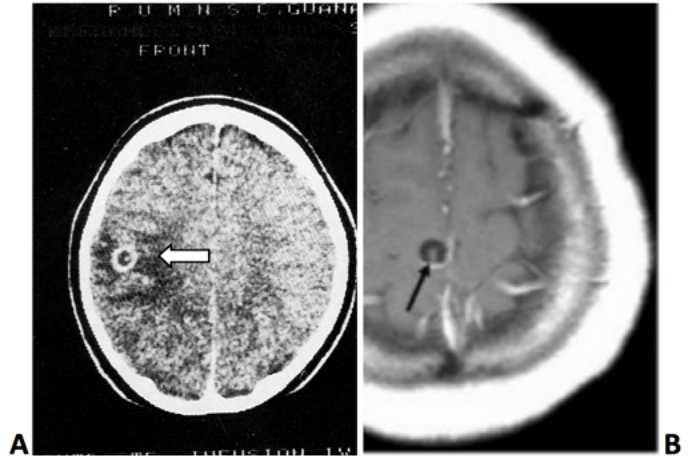


Fig 4. Rx simple de extremidades inferiores: múltiples imágenes calcificadas de forma fusiforme en los músculos, altamente sugerentes de cisticercosis muscular.

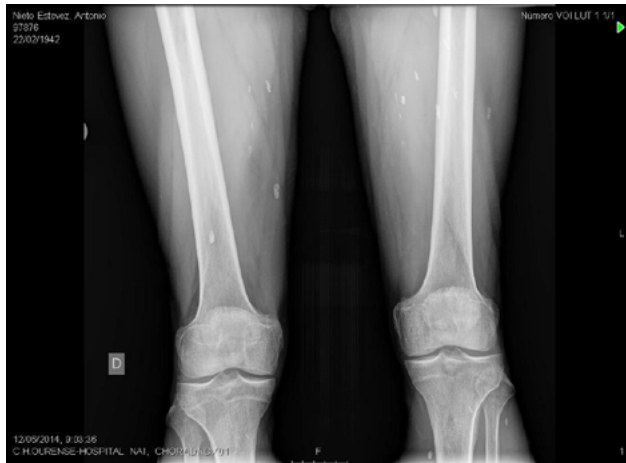

Fig 5. La imagen de lesión con scolex "cyst with dot" considerada criterio definitivo de NCC en la TAC (A: flecha blanca) v RM (B: flecha negra).



### NCC Extraparenquimatosa

Incluye los quistes intraventriculares y los subaracnoideos. Se asocia a una mayor mortalidad, de hasta el 20%, si no se aplica el tratamiento óptimo. Gran parte de estos casos severos se debe a que los cisticercos causan hidrocefalia e hipertensión endocraneana (HTE). Los quistes situados en el 4º ventrículo pueden producir un cuadro de hidrocefalia agudo-subagudo. Aunque infrecuente, es curioso el síndrome de Bruns: intensa cefalea, mareos-vértigo y episodios de pérdida de conocimiento en relación con quistes pediculados del 4º ventrículo que producen obstrucción del LCR e HTE en relación con movimientos bruscos de la cabeza. Es más frecuente que la hidrocefalia sea crónica-subaguda, causada por fenómenos inflamatorios-subaracnoiditis y que se manifieste con cefalea. La localización subaracnoidea también puede tener clínica focal aguda por fenómenos de vasculitis, infartos cerebrales, hemorragias locales, atrapamiento de pares craneales e incluso hemorragia subaracnoidea<sup>1-4, 27, 30</sup>.

### Otras formas de NCC

La encefalitis cisticercótica se debe a la masiva infestación parenquimatosa con multitud de cisticercos. Es infrecuente y se asocia a teniasis intestinal concomitante. El riesgo de HTE y muerte es elevado cuando aparece la respuesta inmune y edema cerebral<sup>1-4, 18</sup>.

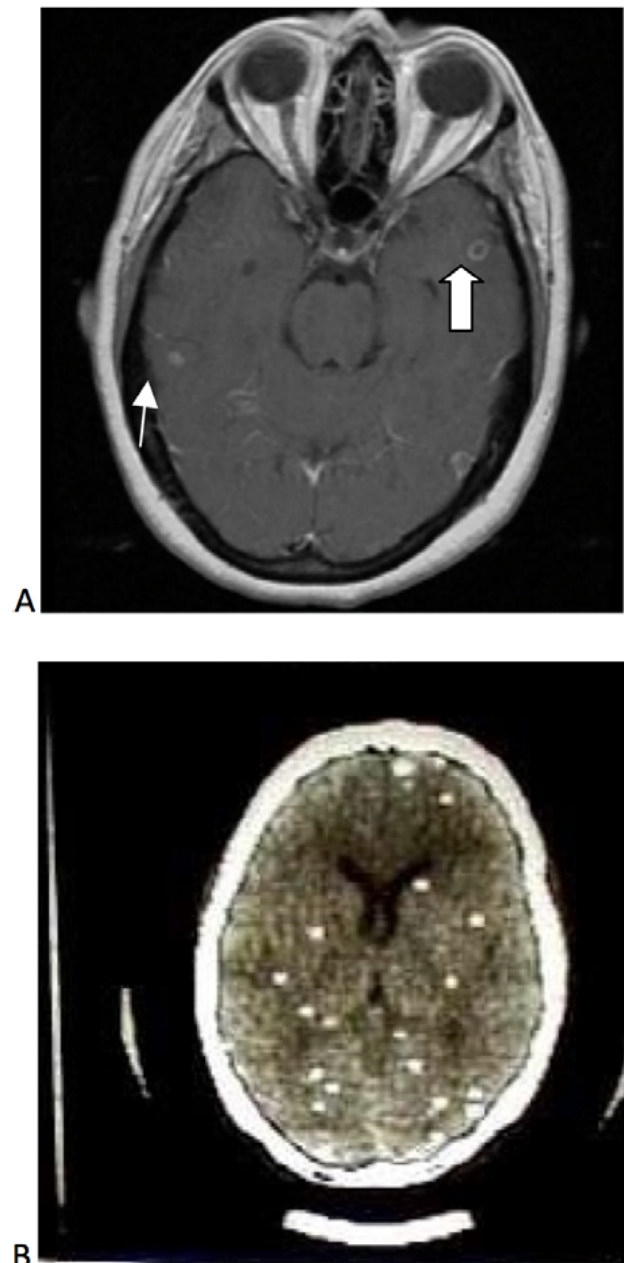
La afectación de la médula espinal se da en el 1% de los casos de NCC, se asocia a la presencia de cisticercos en el espacio subaracnoideo y la clínica va desde cuadros radiculares a mielitis transversa<sup>1-4</sup>.

La NCC racemosa es una forma infrecuente, con múltiples quistes aracnoideos basilares o en cisuras y con un curso agresivo con deterioro mental, coma y elevada mortalidad<sup>31</sup>.

### La Cisticercosis fuera del SNC

Su localización más frecuente (75-80% de pacientes con NCC) es en músculo estriado (Fig 4) y tejido subcutáneo; raramente da clínica alguna: dolor localizado, nódulos palpables en relación con el número, tamaño y localización de cisticer-

Fig 6. RM con gadolinio (A): lesión coloidal con realce (flecha grande) y lesión nodular con captación difusa (flecha pequeña). TAC craneal (B) con múltiples lesiones calcificadas.



cos (por ejemplo en la lengua). Es infrecuente la afectación ocular (<5%) donde los quistes degenerados con fenómenos inflamatorios pueden causar alteraciones de la visión o desprendimiento de retina. Si afectan a la musculatura extraocular pueden simular parálisis de nervios craneales. En un 23% de autopsias de pacientes con cisticercosis hay lesiones en el miocardio que de forma excepcional causan insuficiencia cardíaca o alteraciones de la conducción<sup>1-4, 32</sup>.

## Diagnóstico

La confirmación histológica del cisticerco para el diagnóstico de NCC no es realizable en la mayoría de los casos. Por tanto el diagnóstico se basará en la clínica, en tests diagnósticos inmunológicos y en pruebas de neuroimagen. El diagnóstico de NCC debe partir de un alto índice de sospecha clínica (epilepsia, cefalea, deterioro cognitivo, focalidad neurológica) en pacientes de zonas endémicas, en viajeros que han estado en esas áreas, o en personas que convivan con éstos. También debe descartarse NCC en enfermos con teniasis intestinal o con cisticercosis extraneural como lesiones musculares calcificadas.

## Estudios de neuroimagen

La TAC y la RM son métodos diagnósticos que permiten visualizar el número, la localización de los quistes y su fase evolutiva. Son imprescindibles en el diagnóstico de la NCC y en su manejo, para analizar la necesidad de tratamiento médico y/o quirúrgico y para valorar la eficacia de la terapéutica realizada. Sólo la imagen de quiste con escólex "cyst with dot" es considerada criterio definitivo de NCC (Fig 5). Los quistes vesiculares de pared fina se detectan mejor en la RM, pueden pasar desapercibidos si no se usan técnicas especiales. En el estado coloidal se aprecia edema perilesional con realce de contraste. Las lesiones nodulares-granulomatosas pueden tener realce o captación difusa del contraste (Fig 6). Las lesiones calcificadas se ven mejor en la TAC. Lesiones en diferentes estadios apoyan el diag-

nóstico de NCC. La aracnoiditis es visible en TAC/RM como áreas anormales con realce de contraste. Los quistes intraventriculares y cisternales se ven mejor en la RM<sup>1-3, 18, 33</sup>. La imagen "cyst with dot" o "quiste con escólex" es un criterio diagnóstico definitivo de NCC; las demás imágenes citadas son sugerentes o compatibles con NCC y precisan otros criterios (clínicos, inmunológicos y epidemiológicos) para el diagnóstico de NCC. En nuestro país no es infrecuente el hallazgo casual de lesiones calcificadas en TAC/RM de personas mayores, con o sin antecedentes de teniasis, siendo la NCC una de sus causas.

## Diagnóstico inmunológico

El mejor método serológico es el EITB "Enzyme-linked Immuno-electrotransfer Blot" que detecta anticuerpos contra antígenos glicoproteicos específicos del parásito. EITB es más fiable en suero que en LCR y no tiene reacciones cruzadas con otros cestodos. Su especificidad en suero es del 100% y su sensibilidad del 98% siempre que existan dos o más parásitos vivos en el SNC; pero pueden dar falsos negativos en lesiones únicas o calcificadas. Un test EITB negativo no descarta NCC y un test EITB positivo puede acontecer en casos de cisticercosis sin afectación del SNC. El test ELISA "Enzyme-Linked Immunoabsorbent Assay" era el más utilizado hasta la aparición del test EITB. Su especificidad en suero es pobre por tener reacciones cruzadas con otros cestodos siendo su rentabilidad mayor en LCR. Los ensayos con PCR para detectar DNA (pTsol9 *Taenia solium*) en LCR se han realizado con resultados variables y sin datos suficientes en pacientes con lesiones únicas<sup>1, 5, 34</sup>.

## Análisis de LCR

Se debe hacer, siempre que no exista contraindicación, una analítica de LCR, más aún en zonas endémicas para descartar otras patologías, en especial la tuberculosis. En pacientes con quistes intraparenquimatosos el LCR puede ser normal. Las anomalías del LCR son inespecíficas y se dan más en las formas extraparenquimatosas con aracnoiditis, quistes ventriculares o cuando existen múltiples cisticercos: pleocitosis (en general < 300 cell/mL) con o sin eosinófilos, hiperproteorraquia (50-300 mg/dL) e hipoglucorraquia que se asocia a peor pronóstico<sup>26, 35</sup>.

## Criterios diagnósticos

La poca especificidad de los hallazgos clínicos y radiológicos (salvo las imágenes "cyst and dot") junto al bajo valor predictivo de los tests inmunodiagnósticos en determinadas situaciones, sobre todo en zonas endémicas, han llevado al desarrollo de Criterios Diagnósticos de la NCC (Del Brutto et al 2001, revisados en 2012)<sup>1, 18</sup>. Se basan en datos clínicos, radiológicos, inmunológicos y epidemiológicos (Tabla I) estableciéndose grados de certeza diagnóstica: criterios absolutos, mayores, menores o epidemiológicos. El diagnóstico de NCC es "definitivo" con un solo criterio absoluto: histología del cisticerco en biopsia, TAC/RM con

Tabla 1. Criterios diagnósticos de la neurocisticercosis.

Diagnóstico "DEFINITIVO": 1 criterio absoluto o bien 2 mayores +1 menor + 1 epidemiológico.

Diagnóstico "PROBABLE": 1 criterio mayor + 2 menores o bien 1 mayor+1 menor+ 1 epidemiológico o bien tres criterios menores +uno epidemiológico

DIAGNÓSTICO: CRITERIOS PROPUESTOS EN 2001	
GRADO	CRITERIO
ABSOLUTOS	<ul style="list-style-type: none"> <li>❖ Demostración histológica del parásito en la biopsia de lesión cerebral o medular.</li> <li>❖ Lesiones quísticas que muestran el escólex en la TC o la RM.</li> <li>❖ Visualización directa de parásitos subretinianos por oftalmoscopia.</li> </ul>
MAYORES	<ul style="list-style-type: none"> <li>❖ Lesiones altamente sugestivas de neurocisticercosis en la neuroimagen.</li> <li>❖ Anticuerpos anticisticerco positivos por inmunoblot.</li> <li>❖ Resolución de las lesiones quísticas intracraneales tras el tratamiento con albendazol y praziquantel.</li> <li>❖ Resolución de la captación de las lesiones.</li> </ul>
MENORES	<ul style="list-style-type: none"> <li>❖ Lesiones compatibles con neurocisticercosis en neuroimágenes</li> <li>❖ Manifestaciones clínicas sugestivas de neurocisticercosis</li> <li>❖ ELISA positivo en el LCR para anticuerpos anticisticerco o antígenos de cisticerco.</li> <li>❖ Cisticercosis fuera del SNC.</li> </ul>
EPIDEMIOLÓGICOS	<ul style="list-style-type: none"> <li>❖ Evidencia de contacto con un huésped con infección por <i>Taenia solium</i></li> <li>❖ Individuos que proceden o que viven en áreas donde la cisticercosis es endémica</li> <li>❖ Historia de frecuentes viajes a áreas donde la enfermedad es endémica</li> </ul>

la imagen típica de lesión quística con el escólex en su interior “*cyst and dot*” o la visualización directa del parásito en la fundoscopia. Los criterios “mayores” son: lesiones altamente sugerentes de NCC en TAC/RM, EITB positivo en suero, resolución de las lesiones, o de su captación de contraste, con tratamiento antiparasitario. Se considera diagnóstico “definitivo” cuando concurren dos criterios mayores más uno menor más uno epidemiológico. Aunque estos criterios son de uso amplio en la comunidad científica no hay unanimidad sobre su validez y aplicabilidad en especial en los “diagnósticos probables”<sup>1</sup>.

### Diagnóstico diferencial

El diagnóstico diferencial debe plantearse de forma diferente si el paciente es de zona endémica o autóctono y según su estado inmunitario<sup>20, 36</sup>. En zonas endémicas son frecuentes otras patologías infecciosas coexistentes: malaria, neuroesquistosomiasis, toxoplasmosis, la enfermedad de Chagas, neurolúes, hidatidosis, o la estrongiloidiasis. En nuestro país las causas más frecuentes de lesiones cerebrales únicas o múltiples son los abscesos bacterianos y las neoplasias primarias o metástasis; en pacientes inmunodeprimidos la toxoplasmosis cerebral y los linfomas del SNC. En España nunca debemos olvidar la tuberculosis del SNC: dentro de las causas infecciosas considerar los tuberculomas aunque son mucho más frecuentes en países del tercer mundo.

### Tratamiento de la NCC

Ante el diagnóstico de un caso de NCC se debe caracterizar lo mejor posible el grado y tipo de afectación del SNC: número, localización y estadio de los quistes. Dado el pleomorfismo clínico de esta enfermedad no hay guías estandarizadas del tratamiento de la NCC y el manejo terapéutico debe ser individualizado y se basa en uno o más de estos tres pilares: tratamiento sintomático, antiparasitario y /o quirúrgico<sup>1-4, 18</sup>.

### Tratamiento sintomático

Es muy importante y no debe ser diferido. El tratamiento de la epilepsia causada por NCC no difiere de otras formas similares de epilepsia secundaria. Si se va a realizar tratamiento antiparasitario hay que asociar el tratamiento anticonvulsivante y mantenerlo hasta al menos seis meses después de la resolución de la lesión. La retirada del tratamiento de la epilepsia no se recomienda en pacientes con múltiples quistes. El tratamiento preventivo de la epilepsia no está justificado en pacientes con NCC que no han tenido convulsiones y que no requieren otras medidas terapéuticas<sup>1-4, 18, 37</sup>.

El uso de esteroides en las formas ventriculares, subaracnoideas y en pacientes con infestación masiva puede disminuir el riesgo de complicaciones vitales en relación con edema e HTE. También deben asociarse al tratamiento antiparasitario por las complicaciones de la respuesta inmune-inflamatoria: dexametasona 0.1 mg/kg/d desde el segundo día del tratamiento antiparasitario y al finalizarlo realizar una retirada lenta<sup>1</sup>.

La cefalea asociada a HTE y/o hidrocefalia precisará de tratamiento con diuréticos osmóticos, esteroides y / o cirugía. Cuando la cefalea es crónica el tratamiento se basa en los analgésicos o antiinflamatorios no esteroideos<sup>1-3</sup>.

### Tratamiento antiparasitario

Su objetivo es la destrucción de los quistes viables y necesita asociar tratamiento esteroideo para el control de la respuesta inmune que se va a ocasionar. Los antihelmínticos cestícidias más usados son praziquantel y albendazol. Su eficacia es variable y depende del número de quistes, su estado evolutivo, grado de inflamación y complicaciones asociadas. En el tratamiento de la NCC intraparenquimatosa es donde hay mayor consenso y experiencia. Un metaanálisis (Grado I de evidencia) demuestra la eficacia del tratamiento antiparasitario en los quistes intraparenquimatosos, salvo en los calcificados, con destrucción del 60-80% de estos quistes y resolución completa del 40%, con una mayor eficacia de albendazol (15 mg/kg/d, 14 d) sobre praziquantel (50 mg/kg/d, 14d); además se reduce el riesgo de crisis epilépticas recurrentes<sup>1, 38</sup>. Algunos autores retratan a los 6 meses si persiste la imagen en RM/TAC. En lesiones únicas intraparenquimatosas se puede acortar la duración del tratamiento<sup>1</sup>. Albendazol es más eficaz en el tratamiento de las formas subaracnoideas e intraventriculares; se recomienda doblar la dosis de albendazol y siempre realizar previamente tratamiento con esteroides. Albendazol es el tratamiento de elección en la NCC por su mayor penetración en SNC, mayor poder cestícida, menos interacciones farmacológicas y menor coste. El tratamiento conjunto con praziquantel y albendazol no ha demostrado mayor eficacia; praziquantel eleva los niveles séricos de albendazol. En general en las formas calcificadas no está indicado tratamiento antiparasitario<sup>1-4, 39, 40</sup>.

No debe darse tratamiento antiparasitario en las encefalitis cisticercóticas, en las formas racemosas, cuando existe HTE y en las formas subaracnoideas graves. Primero se planteará tratamiento con esteroides y si precisa o no cirugía posponiendo el tratamiento cestícida<sup>1-4, 40</sup>.

### Tratamiento quirúrgico

Sus indicaciones principales son<sup>1-4, 40</sup>: el tratamiento de la hidrocefalia con sistemas de derivación, el tratamiento de la HTE grave que precise descompresión, la extirpación de quistes gigantes, la resección de quistes ventriculares (ventriculocisternotomía, neuroendoscopia) y el tratamiento de la compresión medular en la NCC espinal. Siempre se asocia tratamiento con esteroides y en ocasiones tratamiento antiparasitario.

## Prevención de la NCC

Para el control de la cisticercosis se debe romper su ciclo vital. Son fundamentales las medidas higiénico-sanitarias: lavado de manos, consumo de agua hervida y adecuado tratamiento de las aguas residuales, uso de letrinas, alejamiento de las porquerizas de las viviendas, inspección de las carnes y adecuado control de la cadena alimentaria. En los países occidentales el control de la NCC se obtuvo gracias a los avances sociales con el logro de estas condiciones higiénicas y los nuevos casos en inmigrantes y viajeros se pueden contagiar en nuestro medio a convivientes si fallan estas condiciones. Es imprescindible localizar al paciente teniástico, fuente de huevos durante años, y tratarlo (niclosamida 2 g, dosis única). El tratamiento de los cerdos infectados y su vacunación pueden ser mecanismos útiles en la lucha contra esta enfermedad<sup>23, 41, 42</sup>.

## Conclusiones

La NCC es un problema mundial de salud, frecuente en países pobres, donde es la causa más frecuente de epilepsia tardía. Tiene una mortalidad del 20% sobre todo en las zonas endémicas donde hay una falta de medios para su diagnóstico y tratamiento. La NCC, una enfermedad excepcional en nuestro país, debe ser incluida en el diagnóstico diferencial de varios síndromes y síntomas neurológicos sobre todo en inmigrantes de zonas endémicas y viajeros, y en las personas que conviven con ellos. Aunque en los últimos años han existido avances en el conocimiento de la inmunopatogenia de esta infección, en su diagnóstico, en el tratamiento de las lesiones intraparenquimatosas y en el reconocimiento de las lesiones calcificadas como causa de epilepsia, quedan problemas por resolver. Está subestimada en la clínica tanto la cefalea como el deterioro cognitivo. Los métodos diagnósticos inmunológicos siguen teniendo una inaceptable sensibilidad ante lesiones únicas intraparenquimatosas. Los tratamientos cesticidas tienen resultados subóptimos. Se necesitan más estudios para clarificar el mejor tratamiento de algunas formas de NCC. Los *Centers for Diseases Control and Prevention* (CDC) consideran la cisticercosis como un enfermedad erradicable y la OMS la sitúa entre los 10 objetivos prioritarios a combatir<sup>1-4, 40-43</sup>.

## Bibliografía

- García HH, Nash TE, Del Brutto OH. Clinical symptoms, diagnosis and treatment of neurocysticercosis. *Lancet Neurol* 2014; 13: 1202-15
- Mewara A, Goyal K, Sehgal R. Neurocysticercosis: A disease of neglect. *Trop Parasitol* 2013; 3: 106-13
- Del Brutto OH, García HH. Neurocysticercosis. *Handb Clin Neurol* 2013; 114: 313-25
- Takayanagi OM. Neurocysticercosis. *Arq Neuropsiquiatr*. 2013; 71: 710-3
- Rodríguez S, Wilking P, Dorny P. Immunological and molecular diagnosis of cysticercosis. *Pathog Glob Health* 2012; 106: 286-98
- Bruschi F, Pinto B. The significance of matrix metalloproteinases in parasitic infections involving the central nervous system. *Phatogens* 2013; 19: 105-29
- León N, Padilla C, Pajuelo M, Sheen P, Zimic M. Cathepsin L cysteine protease from *Taenia solium*: its biological role in the infection and potential use for the immunodiagnosis of neurocysticercosis. *Rev Peru Med Exp Salud Publica* 2013; 30: 446-54
- Fleury A, Escobar A, Fragoso G, Sciutto E, Larralde C. Clinical heterogeneity of human neurocysticercosis results from complex interactions among parasite, host and environmental factors. *Trans R Soc Trop Med Hyg* 2010; 104: 243-50
- Sciutto E, Cárdenas G, Adalid-Peralta L, Fragoso G, Larralde C, Fleury A. Human neurocysticercosis: Immunological features involved in the host's susceptibility to become infected and to develop disease. *Microbes Infect* 2013; 15: 524-30
- Shing G. Neurocysticercosis in South-Central America and the Indian subcontinent. A comparative evaluation. *Arq Neuropsiquiatr* 1997; 55: 349-56
- Maravilla P, González-Guzmán R, Zuñiga G, Peniche A, Domínguez-Alpizar JL, Reyes-Montes R et al. Genetic polymorphism in *Taenia solium* cysticerci recovered from experimental infections in pigs. *Infect Genet Evol* 2008; 8: 213-6
- Del Brutto OH, Granados G, Talamas O, Sotelo J, Gorodczyk C. Genetic pattern of HLA system: HLA A, B, C, DR, and DQ antigens in Mexican patients with parenchymal brain cysticercosis. *Hum Biol* 1991; 61: 85-93
- García HH, Rodríguez S, Friedland JS; Cysticercosis Working Group in Perú. Immunology of *Taenia solium* taeniasis and human cysticercosis. *Parasite Immunol* 2014; 36: 388-96
- Del Brutto OH, García HH. *Taenia solium* Cysticercosis- The lessons of history. *J Neurol Sci* 2015; 15: 392-5
- Margono SS, Wandra T, Swasono MF, Murni S, Craig PS, Ito A. Taeniasis/cysticercosis in Papua (Irian Jaya), Indonesia. *Parasitol Int*. 2006; 55: S143-8
- Ito A, Wandra T, Li T, Dekumyoy P, Nkouawa A, Okamoto B et al. The present situation of human taeniasis and cysticercosis in Asia. *Recent Pat Antiinfect Drug Discover* 2014; 9: 173-85
- Phiri IK, Ngowi H, Afonso S, Matenga E, Boa M, Mukaratirwa S et al. The emergence of *Taenia solium* cysticercosis in Eastern and Southern Africa as a serious agricultural problem and public health risk. *Acta Tropica* 2003; 87: 13-23
- Fogang YF, Savadogo AA, Camara M, Toffa DH, Basse A, Sow AD et al. Managing neurocysticercosis: challenges and solutions. *Int J Gen Med* 2015; 16: 333-44
- Bruno E, Bartoloni A, Zammarchi L, Strohmeier M, Bartalesi F, Bustos JA et al. COHEMI Project Study Group Epilepsy and neurocysticercosis in Latin America: a systematic review and meta-analysis. *PLoS Negl Trop Dis* 2013; 7: e2480
- Thakur K, Zunt J. Neurologic Parasitic Infections in Immigrants and Travelers. *Semin Neurol* 2011; 31: 231-44
- Del Brutto OH. A review of cases of human cysticercosis in Canada. *Can J Neurol Sci* 2012; 39: 319-22
- Fabiani S, Bruschi F. Neurocysticercosis in Europe: Still a public health concern not only for imported cases. *Acta Trop* 2013; 128: 18-26
- Fernández-Rodríguez R, Ozaíta G, Viso A, García Mata R, Gómez A, Fernández O. Formas activas e inactivas de cisticercosis cerebral. Estudio de 10 casos. *Rev Clin Esp* 1991; 188: 409-11.
- Terraza S, Pujol T, Gascón J, Corachán M. Neurocysticercosis: ¿una enfermedad importada? *Med Clin (Barc)* 2001; 116: 261-3.
- Ruiz S, García-Vázquez E, Picazo R, Hernández A, Herrero JA, Gómez J. La neurocisticercosis en Murcia. *Rev Clin Esp* 2011; 211: 133-8
- Machado LR, Livramento JA, Vianna LS. Cerebrospinal fluid analysis in infectious diseases of the nervous system: whom to ask, what to ask, what to expect. *Arq Neuropsiquiatr* 2013; 71: 693-8
- Carabin H, Ndimubanzi PC, Budke CM, Nguyen H, Qian Y, Cowan LD et al. Clinical manifestations associated with neurocysticercosis: a systematic review. *PLoS Negl Trop Dis* 2011; 5: e1152
- Nash TE, Mahanty S, Loeb JA, Theodore WH, Friedman A, Sander JW et al. Neurocysticercosis: A natural human model of epileptogenesis. *Epilepsia* 2015; 56: 177-83
- Almeida OP, Lautenschlagler NT. Dementia associated with infectious diseases. *Int Psychogeriatr* 2005; 17: S65-77
- Yamamoto FI. Ischemic stroke in young adults: an overview of aetiological aspects. *Arq Neuropsiquiatr*. 2012; 70: 462-6
- Mahale RR, Mehta A, Rangasety S. Extraparenchymal (Racemose) Neurocysticercosis and Its Multitude Manifestations: A Comprehensive Review. *J Clin Neurol* 2015; 11: 203-11
- Eberly MD, Soh EK, Bannister SP, Tavaf-Motamen HM, Scott JS. Isolated cardiac cysticercosis in an adolescent. *Pediatr Infect Dis J* 2008; 27: 369-71
- Osborn AG, Preece MT. Intracranial cysts: radiologic-pathologic correlation and imaging approach. *Radiology* 2006; 239: 650-4
- Deckers N, Domy P. Immunodiagnosis of *Taenia solium* taeniasis/cysticercosis. *Trends Parasitol* 2010; 26: 137-44
- Sawanyawisuth K, Chotmongkol V. Eosinophilic meningitis. *Handb Clin Neurol* 2013; 114: 207-15
- Walker M, Zunt JR. Parasitic Central Nervous System Infections in Immunocompromised Hosts. *Clin Inf Dis* 2005; 40: 1005-15
- Sharma M, Singh T, Mathew A. Antiepileptic drugs for seizure control in people with neurocysticercosis. *Cochrane Database Syst Rev* 2015; 10: CD009027 doi: 10.1002/14651858.CD009027.pub2
- García HH, Pretell EJ, Gilman RH, Martínez SM, Moulton LH, Del Brutto OH et al. A trial of antiparasitic treatment to reduce the rate of seizures due to cerebral cysticercosis. *NEJM* 2004; 350: 249-58
- Romo ML, Carpio A, Kelvin EA. Routine drug and food interactions during antihelminthic treatment of neurocysticercosis: a reason for the variable efficacy of albendazole and praziquantel? *J Clin Pharmacol* 2014; 54: 361-7
- Del Brutto OH. Clinical management of neurocysticercosis. *Expert Rev Neurother* 2014; 14: 389-96
- Lightowers MW. Control of *Taenia solium* taeniasis/cysticercosis: past practices and new possibilities. *Parasitology* 2013; 140: 1566-77
- Lightowers MW. Eradication of *Taenia solium* cysticercosis: a role for vaccination of pigs. *Int J Parasitol* 2010; 40: 1183-92
- John CC, Carabin H, Montano SM, Bangirana P, Zunt JR, Peterson PK. Global research priorities for infections that affect the nervous system. *Nature* 2015; 19: S178-86